FACULTÉ DE MÉDECINE DE PARIS

ANNEE 1967

THÈSE

N° 135

POUR LE

DOCTORAT EN MÉDECINE

(DIPLÔME D'ÉTAT)

PAR

Maurice LEBECQ
né le 29 mars 1940 à GOND-PONTOUVRE (16)

PRÉSENTÉE ET SOUTENUE PUBLIQUEMENT LE

EMBOLIES GAZEUSES CORONARIENNES POST-ABORTUM

(A propos de 10 observations françaises)

Président : Monsieur P. SOULIE, Professeur.

ÉDITIONS A.G.E.M.P. 40 RUE PASCAL PARIS

FACULTÉ DE MÉDECINE DE PARIS

ANNEE 1967 **THÈSE** N°

POUR LE

DOCTORAT EN MÉDECINE

(DIPLÔME D'ÉTAT)

PAR

Maurice LEBECQ

né le 29 mars 1940 à GOND-PONTOUVRE (16)

PRÉSENTÉE ET SOUTENUE PUBLIQUEMENT LE

EMBOLIES GAZEUSES CORONARIENNES POST-ABORTUM

(A propos de 10 observations françaises)

Président : Monsieur P. SOULIE, Professeur.

ÉDITIONS A.G.E.M.P. 40 RUE PASCAL PARIS

Digitized by the Internet Archive
in 2026

https://archive.org/details/IA41549002_0003

1/1/1966

PROFESSEURS HONORAIRES :

MM. Alajouanine (T.), Aubin (A.), Bénard (H.), Binet (L.), Bulliard (H.), Cathala (J.), Chabrol (E.), Chailley-Bert (P.), Debré (R.), Fey (B.), Galliard (H.), Gaudart d'Allaines (F. de), Gennes (L. de), Halphen (E.), Hazard (R.), Heuyer (G.), Laroche (G.), Lavier (G.), Lelong (M.), Lévy-Solal (E.), Lian (C.), Marchal (G.), Mathieu (P.), Monod (R.), Moreau (R.), Moulonguet (P.), Pasteur Vallery-Radot, Petit-Dutaillis (D.), Piédelièvre (R.), Quénu (J.), Renard (G.), Richet (C.), Senèque (J.), Strohl (A.), Tanon (L.), Verne (J.).

DOYEN . . . . . Georges BROUET.

1er ASSESSEUR . . . . . Daniel BARGETON
2e ASSESSEUR . . . . . Jean GOSSET

I. — PROFESSEURS

1° CHAIRES DE SCIENCES FONDAMENTALES

a) Professeurs titulaires :

	MM.
Anatomie	DELMAS (A.)
Anatomie et cytologie pathologiques	DELARUE (J.)
Anesthésiologie	BAUMANN (J.)
Bactériologie et virologie	TOURNIER (P.)
Biochimie médicale	JAYLE (M.-F.)
—	POLONOVSKI (J.)
Biologie appliquée à l'Education physique et aux Sports	MALMEJAC (J.)
Biologie médicale	FAUVERT (R.)
Biophysique médicale	BUGNARD (L.)
—	DOGNON (A.)
—	DJOURNO (A.)
Cancérologie médicale et sociale	DENOIX (P.)
Chimie pathologique	SCHAPIRA (G.)
Embryologie	TUCHMANN (H.)
Génétique fondamentale	LEJEUNE (J.)
Histoire de la médecine et de la chirurgie	COURY (Ch.)
Histologie	GIROUD (A.)
Hygiène et médecine préventive	BOYER (J.)
Médecine du Travail	DESOILLE (H.)
Médecine légale	DEROBERT (L.)
Microbiologie (Bactériologie et virologie)	FASQUELLE (R.)
Parasitologie	BRUMPT (L.-C.)
Pathologie chirurgicale	LAURENCE (G.)
—	KUSS (R.)
—	VERNE (J.-M.)
Pathologie exotique	N...
Pathologie expérimentale et comparée	MERKLEN (F.-P.)
Pathologie médicale	LAROCHE (Cl.)
—	BRICAIRE (H.)
—	PÉQUIGNOT (H.)
Pathologie respiratoire	TURIAF (J.)
Pathologie et thérapeutique générales	N...
Pharmacologie	CHEYMOL (J.)
—	LEVY (Mlle J.)
Physiologie	BARGETON (D.)
—	PARROT (J.)
Physiologie et pathologie obstétricales	LEPAGE (F.)
Radiologie médicale	DESGREZ (H.)

	MM.
Technique chirurgicale et Chirurgie expérimentale	CAUCHOIX (J.)
Thérapeutique	CONTE (M.)
Thérapeutique appliquée	LAMOTTE (M.)

b) **Professeurs à titre personnel :**

Anatomie anthropologique	OLIVIER (G.)
Anatomie pathologique	NEZELOF (Ch.)
Bactériologie	BARBIER (P.)
Biochimie médicale	DESGREZ (P.) DREYFUS (J.-Cl.)
Biologie médicale	BOURLIÈRE (F.)
Histologie	COUJARD (R.)
Parasitologie	LARIVIÈRE (M.)
Pathologie expérimentale	LOEPER (J.) RICHET (G.)
Physiologie	DEJOURS (P.) ROUCAYROL (J.-Cl.) SCHERRER (J.)
Physique médicale	KELLERSHOHN (L.) GOUGEROT (L.) TUBIANA (M.)
Radiologie médicale	FISCHGOLD (H.)

2° CHAIRES DE SCIENCES CLINIQUES

a) **Professeurs titulaires :**

		MM.
Clinique carcinologique chirurgicale (Necker)		REDON (H.)
Clinique cardiologique (Broussais)		SOULIÉ (P.)
— — (Boucicaut)		LENÈGRE (J.)
Cliniques chirurgicales	Beaujon	LORTAT-JACOB (J.-L.)
	—	N...
	Cochin	LEGER (L.)
	Hôtel-Dieu	PATEL (J.)
	Saint-Antoine	GOSSET (J.)
	Salpêtrière	SICARD (A.)
	Tenon	OLIVIER (Cl.)
Clinique chirurgicale orthopédique et traumatologique (Cochin)		MERLE d'AUBIGNÉ (R.)
— — — (Foch)		PADOVANI (P.)
Clinique de chirurgie infantile et orthopédique (Enfants-Malades)		FÈVRE (M.)
Clinique de chirurgie cardio-vasculaire (Broussais)		DUBOST (Ch.)
Clinique de chirurgie pleuro-pulmonaire (Laennec)		MATHEY (J.)
Clinique dermatologique (Saint-Louis)		DUPERRAT (F.)
Clinique endocrinologique (Pitié)		DECOURT (J.)
Clinique de Génétique médicale (Enfants-Malades)		LAMY (M.)
Clinique gynécologique (Broca)		HUGUIER (J.)
Clinique des maladies cutanées et syphilitiques (Saint-Louis)		DEGOS (R.)
Clinique des maladies des enfants (Enfants-Malades)		TURPIN (R.)
Clinique des maladies infectieuses (Claude-Bernard)		MOLLARET (P.)
Clinique des maladies mentales et de l'encéphale (Sainte-Anne)		DELAY (J.)
Clinique des maladies métaboliques (Necker)		HAMBURGER (J.)
Clinique des maladies du sang (Broussais)		BERNARD (J.)
Clinique des maladies du système nerveux (Salpêtrière)		CASTAIGNE (P.)
Cliniques médicales	Bicêtre	DEPARIS (M.)
	Broussais	MILLIEZ (P.)
	Cochin	BROUET (G.)
	Hôtel-Dieu	BARIÉTY (M.)
	Lariboisière	SÈZE (S. de)
	Pitié	DREYFUS (G.)
	Saint-Antoine	KOURILSKY (R.)
	Saint-Antoine	BOUDIN (G.)

	MM.
Clinique d'hydrologie et de climatologie (Bichat)	DEBRAY (Ch.)
Clinique médicale infantile et pédiatrie sociale (Enfants-Malades)	MARIE (J.)
Clinique médicale propédeutique (Broussais)	JUSTIN-BESANÇON (L.)
Clinique médico-sociale du diabète sucré et des maladies de la nutrition (Hôtel-Dieu)	DEROT (M.)
Clinique de neuro-chirurgie (Pitié)	DAVID (M.)
Clinique neurologique (Salpêtrière)	GARCIN (R.)
Cliniques obstétricales — Baudelocque	LACOMME (M.)
Cliniques obstétricales — Saint-Antoine	MERGER (R.)
Clinique obstétricale et gynécologique (Port-Royal)	VARANGOT (J.)
Clinique ophtalmologique (Hôtel-Dieu)	OFFRET (G.)
— — (Cochin)	BREGEAT (P.)
Clinique oto-rhino-laryngologique (Lariboisière)	AUBRY (M.)
Clinique de pédiatrie	MOZZICONACCI (P.)
Clinique de pédiatrie et de puériculture (Saint-Vincent-de-Paul)	THIEFFRY (S.)
Clinique de pneumo-phtisiologie (Laennec)	BERNARD (E.)
Clinique de neuro-psychiatrie infantile (Salpêtrière)	MICHAUX (L.)
Clinique de rhumatologie médicale et sociale (Cochin)	COSTE (F.)
Clinique stomatologique (Salpêtrière)	DECHAUME (M.)
Clinique thérapeutique chirurgicale (Vaugirard)	ROUX (M.)
Clinique thérapeutique médicale (Saint-Antoine)	LEMAIRE (A.)
Clinique toxicologique	GAULTIER (M.)
Clinique traumatologique et orthopédique (R.-Poincaré)	JUDET (R.)
Clinique urologique (Cochin)	ABOULKER (P.)
— — (Necker)	COUVELAIRE (R.)
Hygiène et clinique de la première enfance (Trousseau)	LAPLANE (R.)
Séméiologie médicale (A. Chantin)	DOMART (A.)
— — (Lariboisière)	BOUVRAIN (Y.)
— — (Pitié)	RAMBERT (P.)
— — (Rothschild)	WOLFROMM (R.)
Séméiologie et clinique chirurgicales (Broussais)	POILLEUX (F.)

b) Professeurs à titre personnel :

Hématologie	ANDRÉ (R.) BOUSSER (J.)
Hydrologie et climatologie	GIBERTON (A.)
Maladies infectieuses	BASTIN (R.)
Médecine	AZERAD (E.) BOUR (H.) CABROL (Ch.) GROSSIORD (A.) LAMBLING (A.) LAUNAY (Cl.) PAYET (M.) PERRAULT (M.) SIGUIER (F WORMS (R.)
Neuro-chirurgie	LE BEAU (J.)
Neurologie	LHERMITTE F.
Neuro-psychiatrie	PICHOT (P.)
Oto-Rhino-Laryngologie	MADURO (R.)
Pédiatrie	POLONOVSKI (Cl.) ROYER (P.)
Pneumo-Phtisiologie	KREIS (B.) MEYER (A.)
Rhumatologie	DELBARRE (F.)

II. — PROFESSEURS SANS CHAIRE

	MM.
Anatomie pathologique	GOUYGOU (Ch.)
Anesthésiologie	VOURC'H (G.)
Bactériologie	CHRISTOL (D.)
Biochimie médicale	CARTIER (P.) GONNARD (P.)
Biologie médicale	HARTMANN (L.)
Hématologie	BILSKI-PASQUIER (G.)
Maladies infectieuses	DUPONT (V.)
Physique médicale	COURSAGET (J.) GREMY (F.)
Physiologie	GIRARD (Fr.)
Stomatologie	CHAPUT (Mme A.)
Thérapeutique	CHASSAGNE (P.)

III. — PROFESSEURS DÉTACHÉS DANS LES UNIVERSITÉS ÉTRANGÈRES

Bactériologie	HAUDUROY (P.) Pr. s. ch
Pathologie chirurgicale	RUDLER (J.) Pr. s. ch.

IV. — PROFESSEUR ASSOCIÉ

Statistique médicale et épidémiologique	SCHWARTZ (D.)

Secrétaire général de la Faculté	M. LENA (J.)
Conseillers administratifs	Mlle CHAINTREUIL (G.) M. FAYE (R.)
Conservateur en Chef de la Bibliothèque Conservateur du Musée d'Histoire de la Médecine	M. le Docteur HAHN (A.)
Conservateurs	Mlles DUMAITRE (P.), LAURENT (H.), LE NOIR (G.),
Bibliothécaires	Mmes CONTET (J.), FORGET (F.), Mlles DUROZOY (M.-F.), ROBERGE (D.), Dr SCHILLER (J.)

Par délibération en date du 9 décembre 1798, l'Ecole a arrêté que les opinions émises dans les dissertations qui lui seront présentées, doivent être considérées comme propres à leurs auteurs et qu'elle n'entend leur donner aucune approbation ni improbation.

A la mémoire de mes Grands-Pères,

A ma Femme,

A mon Fils,

A mes Parents,

A mes Grands-Mères,

A mes Beaux-Parents,

Meis et Amicis.

A ces Médecins dont l'amour de leur profession et le sens du devoir me sont un exemple quotidien :

Docteur R. BONNAUD

Docteur R. CHAILLOUET

Docteur V. DAUNA

Docteur J. SZERSNOVICZ.

A nos Camarades de l'Internat et à tout le personnel
du Centre Hospitalier d'Angoulême.

A Messieurs les Médecins, Chirurgiens et Biologistes
du Centre Hospitalier d'Angoulême.

A nos Chefs de Service du Centre Hospitalier d'Angoulême :

Monsieur le Docteur R. COUDRAUD
dont le souvenir restera pour nous celui du médecin selon notre esprit et selon notre coeur.
En gage de notre respectueuse amitié.

Monsieur le Docteur R. NEBOUT.

Monsieur le Docteur F. DUROUSSEAU-DUGONTIER
en témoignage de notre gratitude pour l'enseignement qu'ils nous ont prodigué.

Monsieur le Docteur A. GAQUIERE
qui nous a inspiré ce travail.
Vous nous avez donné l'exemple d'une médecine exclusivement au service du malade, faite d'humilité et de pondération.
Veuillez trouver ici l'expression de notre reconnaissance et de notre profonde admiration.

A nos Maitres de la Faculté de Médecine et des Hôpitaux de Paris.

A Monsieur le Docteur J. FACQUET

Professeur au Collège de Médecine
Médecin de l'Hôpital Tenon

dont les conseils et l'appui nous ont permis de mener à bien cette etude.
Qu'il soit assuré de notre extrême gratitude.

A nos Juges

Hommage respectueux.

A Monsieur le Professeur P. SOULIE

Professeur de Clinique Cardiologique
Membre de l'Académie Nationale de Médecine.

qui nous a fait le très grand honneur
d'accepter la présidence de notre jury
de thèse.

Hommage de notre respectueuse reconnaissance.

P L A N

- INTRODUCTION
- HISTORIQUE

PREMIERE PARTIE

- OBSERVATIONS
- CONFRONTATION DES DIFFERENTES OBSERVATIONS

  . Circonstances de survenue des accidents

  . Synthèse des données cliniques

    I) Syndrome neurologique

    II) Syndrome cardiologique

  . Commentaires.

DEUXIEME PARTIE

- DONNEES PHYSIOPATHOLOGIQUES

  I - Réalité de la pénétration d'air dans la cavité utérine.

  II - Passage dans la circulation veineuse de retour. Trajet jusqu'au coeur droit.

  III - Etape cardiaque droite.

  IV - Passage de la circulation de retour dans la circulation systémique.

  V - L'embolie gazeuse coronaire.

- INCIDENCES THERAPEUTIQUES
- CONCLUSIONS.

INTRODUCTION

"Tout est dit et l'on vient trop tard, depuis sept mille ans qu'il y a des hommes, et qui pensent".

Telle est l'impression ressentie lorsqué l'on aborde un travail consacré à une bien petite incidence des manoeuvres criminelles dans un but abortif, sachant combien la littérature regorge d'études ayant trait à ce vaste sujet et aux nombreux problèmes qu'il peut poser, tant au médecin, qu'au sociologue ou au moraliste.

Néanmoins, notre attention ayant été attirée par une observation récente relevée au Centre Hospitalier d'Angoulême, il nous a paru intéressant de consacrer ces quelques pages à un mode d'expression pathologique bien particulier, conséquence de l'une des techniques à visée abortive, l'injection intra-utérine.

En effet, en dehors des manifestations neurologiques ou infectieuses qui, en premier lieu, font la gravité d'une telle pratique, il semble qu'il convienne de faire une place à part à une symptomatologie cardiologique secondaire à ce procédé, essentiellement représentée par des modifications électrocardiographiques.

L'ensemble des observations rassemblées permet d'envisager un mécanisme d'embolie gazeuse coronarienne, comme responsable de ces modifications, bon nombre de données expérimentales et anatomo-cliniques venant à l'appui de cette hypothèse.

HISTORIQUE

Dans le cadre des publications françaises se rapportant aux complications des injections intra-utérines dans un but abortif, l'individualisation d'une symptomatologie cardiologique est d'apparition récente.

En effet, ce n'est que depuis une quinzaine d'années que différents auteurs se sont attachés à ces manifestations. Auparavant, il n'avait été signalé qu'une sensation de gêne ou d'oppression thoracique, immédiatement après l'injection. Néanmoins, dès 1947, une observation de AUSSANAIRE et CASTAIGNE publiée dans le Journal de Médecine Française, faisait état d'un bruit de galop constaté quelques heures après une tentative d'avortement, bruit de galop non retrouvé par la suite, et chez une malade n'ayant malheureusement pas bénéficié d'un examen électrocardiographique.

C'est le 17 Décembre 1950 que FACQUET, ALHOMME et CORONE présentent à la Société Française de Cardiologie trois observations (publiées en 1951 dans les Archives des Maladies du Coeur), de malades ayant pratiqué des injections intra-utérines dans un but abortif, et chez lesquelles avait pu être isolée une symptomatologie cardiologique tant clinique qu'électrique. Ils envisagent alors pour la première fois sur le plan physiopathologique, la possibilité d'embolies gazeuses coronariennes.

Un cas similaire est présenté lors d'une séance de la Société de Gynécologie et d'Obstétrique, le 5 Novembre 1951, par DIGONNET, ALHOMME, LE GOFF et ROY et fait l'objet d'une publication, la même année, dans le Bulletin de cette Société.

En Octobre 1952, dans un article de la Presse Médicale, intitulé "Les accidents neurologiques des avortements criminels" RAVINA et PESTEL font état, dans une de leurs observations, de modifications électrocardiographiques caractéristiques : décalage supérieur de ST en D_1, D_2 et inversion de T en V_2-V_3.

En 1955, une sixième observation permet à CAMBON de soutenir à Bordeaux, sous la présidence du Professeur BROUSTET, une thèse intitulée : "Contribution à l'étude d'anomalies électrocardiographiques observées à la suite d'embolies gazeuses d'origine utérine".

Enfin, le 17 Janvier 1965, l'observation étant à l'origine de ce travail est présentée à la Société Française de Cardiologie par GAQUIERE et SCHENCK (Angoulême) et publiée en Décembre 1965 dans les Archives des Maladies du Coeur.

Il est à noter que les trois observations supplémentaires que nous devons à l'amabilité de MM. FACQUET et ALHOMME ont été respectivement relevées en 1952, 1961 et 1962, la première seulement ayant été publiée à Lisbonne, dans la Revue CLINICA, HIGIENE E HIDROLOGIA de Février 1953.

OBSERVATIONS

OBSERVATION Nº I

GACQUIERE ET SCHENCK (Angoulême)
"Embolie gazeuse coronarienne post-abortum"
Archives des Maladies du Coeur nº I2. Décembre I965. p. I838.

Mme R..., 30 ans.

Antécédents

Dans l'enfance, abcès froids ayant laissé de nombreuses cicatrices cervicales et axillaires.

Trois filles dont l'une âgée de trois ans, est atteinte d'idiotie mongolienne; les deux autres, âgées de cinq ans et 19 mois, sont bien portantes.

Histoire clinique

Redoutant une nouvelle grossesse en raison d'un retard menstruel de 2 mois, Mme R... décide de se faire avorter.

Le 15 Avril I964, dans la matinée, elle met son projet à exécution; se tenant en position accroupie et utilisant une poire en caoutchouc, elle procède à une injection intra-utérine d'eau savonneuse; à peine quelques centimètres cubes de la solution ont-ils été poussés qu'elle s'écroule, inanimée.

Trouvée inanimée à 11 heures, elle est hospitalisée à 13 heures.

Etat semi-comateux; réflexes tendineux vifs, cutanés-plantaires indifférents; tachycardie régulière à 120; hypotension artérielle à : Mx 7 1/2 Mn 5 cm. Métrorragie, col utérin perméable; corps utérin augmenté de volume. La réaction de Galli-Mainini pratiquée sur le serum donnera un résultat positif.

Traitement

sérum anti-tétanique préventif; pénicilline puis terramycine; perfusions de sérum glucosé avec novocaïne, cortine, néosynéphrine et hydrocortisone.

Deux syndromes vont être individualisés :

1º) un syndrome neurologique qui occupera le premier plan de la scène clinique;

2º) un syndrome cardiologique qui aurait été certainement méconnu sans l'enregistrement systématique des courbes électrocardiographiques.

A - Syndrome neurologique :

Le 16 Avril, agitation psychomotrice, hémiplégie flasque du côté gauche avec signe de Babinski bilatéral.

Fond d'oeil normal à droite, à gauche énorme ectasie congénitale du corps ciliaire (Docteur LEMASSON).

Ponction lombaire :

- liquide clair;
- cytologie : deux éléments;
- albumine : 0,12 gr;
- chlorures : 7,50 gr.

Le 17 Avril, malade à demi-consciente, persistance de l'agitation psychomotrice.

Les jours suivants, amélioration du syndrome neurologique, et le 20 avril état neuro-psychique normal avec récupération intégrale de la motricité.

Electro-encéphalogramme (27 avril,Docteur GUERIN).

L'activité fondamentale à prédominance postérieure est formée d'ondes à 5 ou 6 cycles/seconde ayant une certaine organisation et une réactivité visuelle médiocre.

Il existe dans les territoires postérieurs, spécialement sur les électrodes temporales postérieures, plus à droite qu'à gauche des bouffées d'ondes lentes supra-voltées de 3 à 4 c/s; elles sont renforcées par l'hyperpnée; conclusions : altérations lentes de l'électrogénèse, d'allure fonctionnelle; leur prédominance gauche peut faire penser que l'hémisphère le moins malade réagit à un processus vasculaire assez global ou basal, de manière plus nette et plus ample que l'hémisphère le plus perturbé.

B - Syndrome cardiologique

Il sera surtout caractérisé par des anomalies des tracés électrocardiographiques.

Le 16 Avril, tracé enregistré 30 heures environ après l'injection intra-utérine d'eau savonneuse.

Tachycardie sinusale à 150; P bifide en D_2 et D_3; PR = 0,12 s; petite onde Q en D_1, VL; onde monophasique en D_1, VL et V_6 (fig nº 1).

Le 18 Avril, tachycardie sinusale à 105; tension artérielle : Mx 7 1/2, Mn 6 cm.

Electrocardiogramme : régression de l'onde monophasique; réapparition de l'onde T en D_1 (fig. nº 1).

Radiographie : image cardio-pulmonaire normale; un cliché de l'abdomen sans préparation ne décèle aucune anomalie. Laboratoire (prélèvements effectués de 17 Avril).

Transaminases SGOT : 165 unités. Transaminases SGPT : 30 unités.

Fibrinémie : 6,94 g..

Kaliémie : 144 milligrammes.

Sodium : 3,12 g

Azotémie : 0,28 g..

Glycémie : 1,15 g.

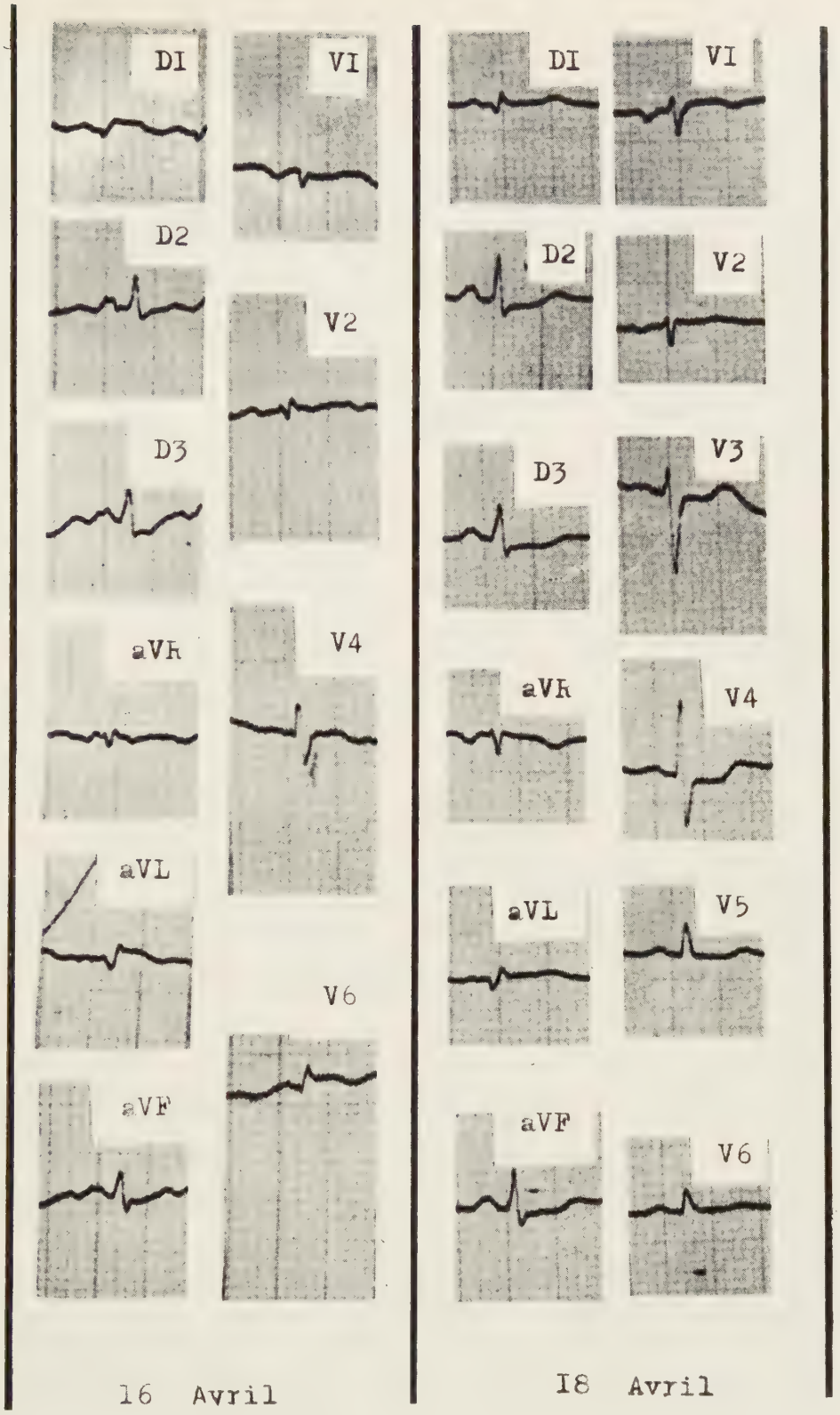
DI
VI
D2
V2
D3
aVR
V4
aVL
V6
aVF
16 Avril
DI
VI
D2
V2
D3
V3
aVR
V4
aVL
V5
aVF
V6
I8 Avril

Figure 1

Réserve alcaline : 54 vol. 4.

Hémogramme : G.R. : 4 780 000

G.R. : 13 300

Polynucléaires neutrophiles .... 83 %

Lymphocytes ..... 11 %

Monocytes ..... 6 %

B.W. : négatif.

Urines : Albumine : 0,18 g.

Sucre : néant.

Traces d'acétone.

Le 19 Avril. Electrocardiogramme : anomalies beaucoup moins accentuées; léger décalage inférieur de ST en D_2, D_3 aVF; petite onde Q en aVL.

Le 26 Avril. Tension artérielle Mx 11, mn 7 cm. Electrocardiogramme : rythme sinusal à 90; T ischémique en D_1, D_2, aVL, V_3, V_4, V_5, V_6; T inversé en aVF; disparition de l'onde Q (fig. nº 2). Sur sa demande, la malade quitte l'Hôpital le 27 Avril.

Le 11 Mai. L'électrocardiogramme : onde T d'ischémie myocardique en D_1, D_2, aVL, V_5, V_6. Redressement de T en aVF, V_3, V_4 (fig. nº 2).

Le 2 Juin, état général satisfaisant; utérus normal. Réaction de Galli-Mainini : négative.

Tension artérielle : Mx 11, Mn 7 cm.

Electrocardiogramme presque normal; simple réduction d'amplitude de l'onde T en V_5, V_6 -(fig. nº 2).

La malade est revue en Juillet, Août et Octobre; elle accuse quelques palpitations ainsi qu'une banale douleur dans le bras gauche, indépendante de la marche et des efforts.

Bruits du coeur normaux.

Tension artérielle : Mx 11, Mn 7 cm.

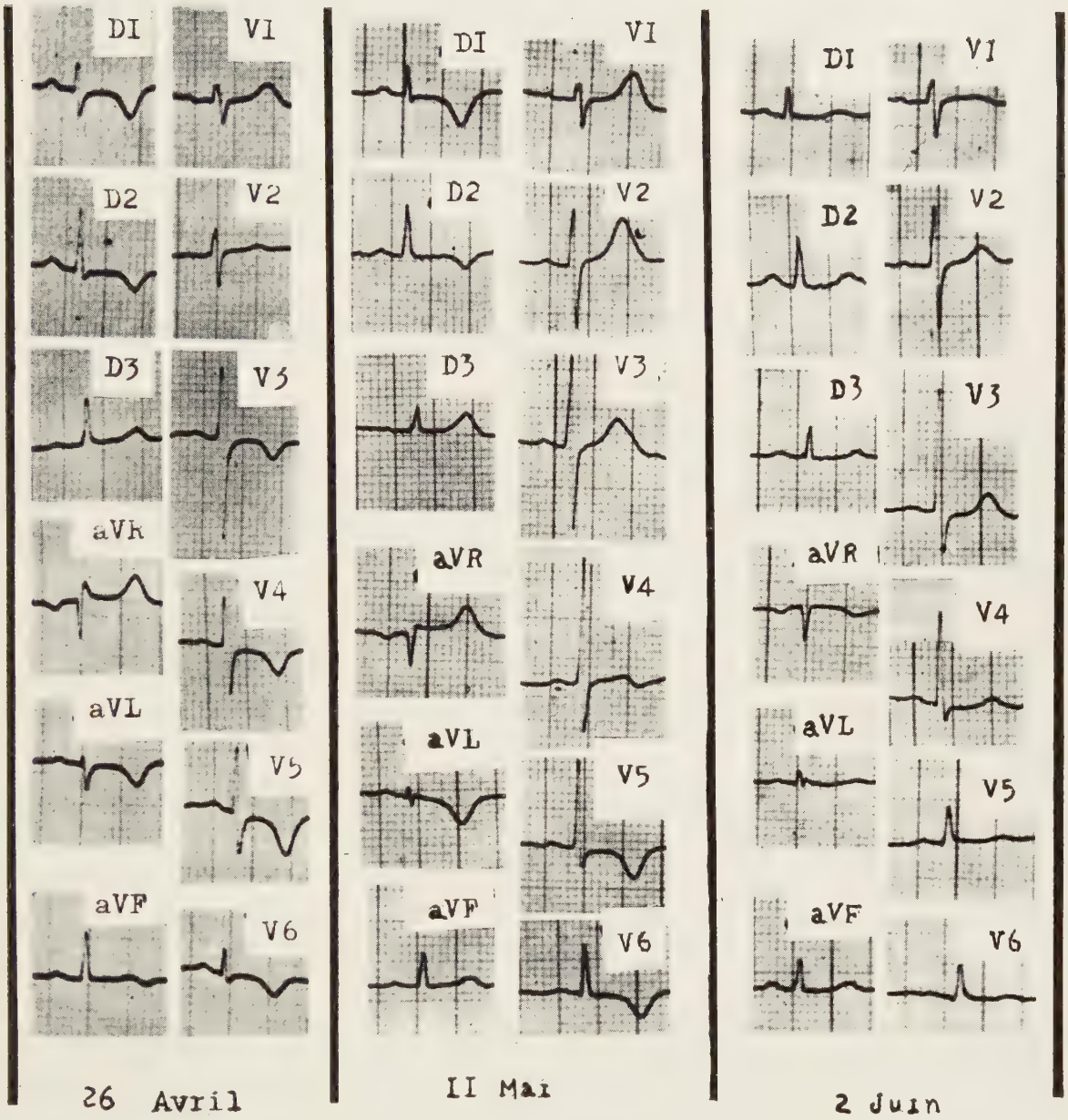
DI
VI
D2
V2
D3
V3
aVR
V4
aVL
V5
aVF
V6
26 Avril
DI
VI
D2
V2
D3
V3
aVR
V4
aVL
V5
aVF
V6
II Mai
DI
VI
D2
V2
D3
V3
aVR
V4
aVL
V5
aVF
V6
2 Juin

Figure 2

Radioscopie : image cardio-pulmonaire normale.

Electrocardiogramme sans atypies.

Réflexes tendineux et motricité normaux.

Aucun trouble des règles.

Pour compléter cette observation, il convient de signaler que nous avons convoqué chez le Docteur SCHENCK, Mme R..., le 10 Juin 1966, aux fins d'un examen de contrôle.

Mme R... était à ce jour en parfaite santé. Son coeur était normal à l'auscultation.

Un électrocardiogramme ne montrait aucune altération pathologique. Il est à noter enfin que, depuis son hospitalisation, Mme R... n'a souffert d'aucun trouble des règles et qu'elle a mené à terme une grossesse sans incident, donnant le jour, par un accouchement normal, le 15 Janvier 1966, à un enfant de sexe masculin, parfaitement constitué et bien portant à ce jour.

OBSERVATION Nº 2

FACQUET., ALHOMME, CORONE

Société Française de Cardiologie, 17 Septembre 1950.

Archives des Maladies du Coeur. 1951, p. 137-145.

"Mme H..., 27 ans, entre dans la soirée du 24 Mai 1950 à la maternité de Tenon pour un avortement de 2 mois. La malade est fortement abnubilée. Bien qu'il n'y ait pas de fièvre, le coeur est très accéléré (130 par minute). P.A. = 10-6. On note des stries purpuriques du visage, orientées de la tempe gauche vers le menton, une ecchymose de la paupière supérieure gauche et quelques éléments érythémato-papuleux sur le front.

" Le foetus est expulsé le lendemain à 10 heures. Notre ami LANVIN qui examine la malade à ce moment constate des signes cardiaques tout à fait anormaux pour lesquels il sollicite notre avis. On constate en effet un bruit de galop extrêmement net. Le pouls est toujours accéléré, P.A. très basse, 7-4. Température 38º1. La malade n'éprouve aucune douleur thoracique et n'est pas dyspnéïque. L'examen révèle en outre une hémiparésie gauche et un signe de Babinski bilatéral.

"Nous restons perplexes sur la cause des signes cardio-vasculaires. Divers examens sont pratiqués qui n'apportent aucun éclaircissement. Le fond d'oeil est normal.

" Le lendemain nous pouvons examiner la malade à la radioscopie. Le coeur et les poumons ont un aspect tout à fait normal mais nous avons la surprise de constater un net croissant gazeux interhépatodiaphragmatique.

" L'électrocardiogramme pratiqué le 26 Mai montre des anomalie très importantes : aplatissement de T dans les dérivations standard, présence d'une petite onde Q en D1 et VL, inversion de T de V1 à V5.

" Les signes cardiaques s'estompent progressivement les jours suivants. Le bruit de galop s'atténue et disparait en 3 jours. Le coeur se ralentit; la P.A. se relève. La fièvre est tombée dès le 26 Mai. L'hémiparésie s'atténue elle aussi peu à peu. Un second électrocardiogramme pratiqué le 30 Mai ne montre pas de modifications du tracé.

" Nous avons à ce moment interrogé confidentiellement la malade. Elle nous a appris que dans l'après-midi du 24 Mai elle a injecté très rapidement dans l'utérus le contenu d'une poire en caoutchouc remplie d'eau tiède (150 cm^3 environ). Elle se souvient avoir entendu des bruits de glou-glou quand elle a rempli la poire et elle n'a pas cherché à expurger l'air.

"Immédiatement après l'injection elle a perdu connaissance pendant une heure. A son réveil, elle se sentait légèrement étourdie, mais ne ressentait aucun autre symptôme. Bientôt après, elle perdait de nouveau connaissance et était alors transportée à l'hôpital.

" L'évolution qui paraissait d'abord très favorable fut aggravée par la réapparition de l'hémiplégie dans les premiers jours de Juin. Cette hémiplégie massive devint rapidement spasmodique, faisant de la malade une infirme.

" Plusieurs électrocardiogrammes ont été pratiqués en cours d'évolution. Deux tracés pris en Juin sont à peu près identiques aux deux premiers tracés. Toutefois l'onde Q à disparu en D1 et VL. Le 28 Juillet, l'électrocardiogramme montre pour la première fois une nette amélioration. T redevient positif en D1, D2 et VL. Dans les précordiales, T est encore négatif en V1, V2, V3. Il est diphasique + - en V4 et nettement positif en V5 et V6. Depuis ce moment le tracé a gardé les mêmes caractères. Pendant tout ce temps la malade n'a ressenti ni douleur précordiale, ni dyspnée. L'auscultation est restée normale et le coeur a gardé un aspect radiologique normal.

OBSERVATION Nº 3

FACQUET. ALHOMME. CORONE.

Société Française de Cardiologie. I7 Septembre I950.

Archives des Maladies du Coeur. I95I. p. I37-I45.

"Mme CR... 33 ans, est remarquée fortuitement par l'un de nous le 8 septembre I950 dans le Service du Professeur MOULONGUET, en raison d'une agitation très insolite. L'on apprend qu'elle a été admise quelques jours auparavant pour un avortement compliqué d'une hémiplégie gauche. Un électrocardiogramme pratiqué le jour même montre un tracé fortement pathologique : onde coronarienne typique en D1, et VL; dans les précordiales même onde typique de V1 à V4.

"L'auscultation cardiaque ne montre aucune anomalie. P.A.= 11.7. La radio pratiquée ultérieurement montrera une image cardiaque absolument normale.

"Cette femme, enceinte de 3 mois, avait pratiqué le 26 Août une injection intra-utérine de 250 cm^3 d'eau savonneuse. Perte de connaissance immédiate. Son mari la trouva, quelques heures plus tard, agitée et délirante et la fit transporter immédiatement à l'hôpital ou l'on constata une hémoplégie gauche. Le foetus fut expulsé spontanément le lendemain. La température,montée rapidement à 40º, descendit vite sous l'influence des antibiotiques.

" Dans les jours suivant notre premier examen, des contractures apparurent fixa le membre supérieur gauche et les membres inférieurs en flexion et une large escarre sacrée se développa en même temps que la température s'élevait de nouveau pendant plusieurs semaines.

" Les électrocardiogrammes que nous avons pratiqués ont montré la régression progressive des anomalies électriques. Le 3 novembre, quand nous avons examiné la malade pour la dernière fois, le tracé était redevenu presque normal. On notait seulement une onde T aplatie en D1 et iso-électrique en VL. Le tracé était normal dans les précordiales".

OBSERVATION Nº 4

FACQUET. ALHOMME. CORONE.

Société Française de Cardiologie. I7 Septembre I950.

Archives des Maladies du Coeur. I95I. p. 137-145.

"Mme CH... 36 ans, est admise à la maternité de St Louis le 15 Octobre I950, dans la soirée, pour une tentative d'avortement. Alarmée par une grossesse de 3 mois, elle a injecté dans le col utérin, au cours de l'après-midi du 15 Octobre le contenu d'une poire de lavement de 200 cc, uniquement remplie d'air. Immédiatement elle perdit connaissance et ne la retrouva qu'à son entrée à l'hôpital. Elle ressentit ensuite une forte céphalée occipitale et, pendant 24 heures, une douleur barrant la partie haute de l'hémi-thorax gauche. Elle eut de plus, un vomissement alimentaire.

"Alertés par le Professeur DIGONNET, que nous remercions de sa grande obligeance, nous examinons la malade trois jours plus tard. L'examen ne montre aucun signe neurologique. Le coeur est légèrement accéléré (90 par minute). P.A. = 10-6. (Au lieu de 13-6 quelques temps auparavant). L'examen radioscopique montre une image thoracique normale et ne révèle pas de pneumopéritoine. La température est normale. L'électrocardiogramme est normal dans les dérivations standard. Dans les précordiales, l'onde lente est assez profondément négative en V1, un peu moins négative en V2 et diphasique + - en V3.

" Nous avons revu la malade trois semaines plus tard. Elle ne présentait aucun trouble fonctionnel, ni douleur thoracique ni dyspnée.

Auscultation normale. P.A. = 12-6. Un nouveau tracé fait le 4 novembre montre un changement très net dans les dérivations précordiales. L'onde lente est moins négative en V1, elle est devenue nettement positive en V2 et en V3, le maximum d'amplitude de l'onde lente étant latéralisé à gauche en V5."

OBSERVATION Nº 5

DIGONNET, ALHOMME. LE GOFF. ROY.

"Nouveaux cas d'embolies gazeuses coronariennes au cours d'une tentative d'avortement par injection intra-rtérine".

Bulletin Fed. Soc. Gynéc. Obsté. Française 1951, 3 p. 749-752.

"Le 11 Janvier 1951, une jeune femme âgée de 25 ans est adressée d'urgence à la Maternité de St Louis. D'emblée, son état parait alarmant : elle est confuse et ininterrogeable. Quant aux personnes qui l'accompagnent, elles déclarent n'être au courant de rien. La malade est très pâle, ses extrémités froides, sa respiration courte. Son agitation est extrême, elle déclare ne rien voir. Elle vomissait à son arrivée et garde un état nauséeux. Son pouls est rapide, petit mais régulier. Sa température est de 37º8. Sa tension artérielle est à 8/4.

"A l'examen : l'abdomen est légèrement ballonné, non douloureux. Il n'existe ni contracture, ni défense, ni matité déclive. Le toucher vaginal montre : un utérus gravide de 2 mois et demi environ, mobile; le col est légèrement entr'ouvert à l'orifice externe; on ne perçoit rien dans les culs-de-sac; le Douglas lui-même est souple, indolore; le doigtier revient souillé de sang.

"L'examen au spéculum ne décèle aucune lésion ni du col ni du vagin; la ponction du Douglas est blanche; l'examen neurologique ne révèle qu'une hyperesthésie cutanée diffuse et des réflexes vifs (non polycinétiques) mais aucun signe de localisation, en particulier, pas de signe de Babinski.

Enfin les urines contiennent de l'albumine.

"En résumé : cette femme enceinte de 2 mois et demi environ, présentait un tableau qui évoquait plutôt le shock ou l'anémie aigue.

"On prescrit aussitôt une perfusion intraveineuse de 500 cc de sang conservé + 500 cc de sang frais et des analeptiques cardiovasculaires.

"Ce traitement n'a aucun effet. En l'absence d'anamnèse, et en raison de l'état de la malade qui reste grave, on décide, malgré l'incertitude du diagnostic, de pratiquer une laparotomie exploratrice.

"L'intervention ne met en évidence aucune lésion pelvienne.

"Dans les heures qui suivent apparaissent de nouveaux symptômes :

- D'abord des signes neurologiques qui font évoquer la possibilité d'une embolie gazeuse par injection intra-utérine dans un but abortif. On note, en effet, un certain degré de raideur de la nuque et des membres, et surtout un signe de Babinski bilatéral. Le coma est devenu très profond. Ensuite des signes pulmonaires : dyspnée intense avec pauses, cyanose de la face et des extrémités, râles humides diffus dans les deux champs pulmonaires. Par ailleurs la tension artérielle reste basse, le pouls inchangé ainsi que la température; le coeur est rapide, les bruits sont sourds, mais on ne perçoit pas de bruit de galop; on vient de recevoir le résultat des recherches toxicologiques dans les urines, elles n'ont rien décelé. La malade reçoit au cours de la nuit : 500 cc de sérum physiologique sous-cutané, 5 gouttes de digitaline, 2 suppositoires de théophyline, oxygène.

"Le lendemain au matin, l'état s'est aggravé considérablement, on se trouve en présence d'une malade mourante, un double tableau d'oedème cérébral et d'oedème pulmonaire est alors réalisé (oedème cérébral confirmé d'ailleurs par le fond de l'oeil qui montre, en outre, une dilatation veineuse, une papille saillante, à bords flous) la ponction lombaire retirant un liquide eau de roche très hypertendu avec hyperglycorrachie à 1,40 g, et hyperalbuminorrachie à 1,50 g, sans aucune réaction cytologique. Accidents, certes, d'origine centrale, mais aggravés

manifestement par la surcharge liquidienne et l'anesthésie. Il existait par ailleurs une albuminurie et une hyperglycémie à 1,50 g, une hyperleucocytose à 24 000 avec 96 % de polys, probablement en rapport avec un début d'infection des voies respiratoires. Un traitement d'urgence est entrepris. Contre l'oedème cérébral : outre la ponction lombaire décompressive du sulfate de magnésie et du nycil intraveineux Contre l'oedème et l'infection pulmonaire : une saignée de 450 cm^3; digitaline intraveineuse 1/5 de mg; oxygénothérapie; pénicilline.

"On assiste alors dans les minutes qui viennent à une véritable résurrection. L'après-midi même la malade à recouvré son entière lucidité. Elle avoue alors avoir pratiqué du 7 au 10 janvier inclus une injection intra-utérine quotidienne d'eau bouillie additionnée de vinaigne avec une poire à lavement. C'est au moment même où elle a essayé de s'asseoir après la dernière injection qu'elle a brusquement perdu connaissance.

"La notion maintenant certaine d'injection d'air intra-utérine nous conduit à faire pratiquer un électrocardiogramme de contrôle. Celui-ci révèle d'importantes modifications électriques sur lesquelles nous reviendrons.

"Dans les jours suivants l'amélioration se poursuit : les signes pulmonaires s'estompent en 48 heures; les signes neurologiques disparaissent totalement en quelques jours; le 19 Janvier I95I (c'est-à-dire 8 jours après son entrée), la malade expulse un oeuf complet. L'expulsion n'est pas suivie de curettage, les suites sont des plus simples.

"La malade sort de 3I Janvier I95I (vingt jours après son entrée) guérie sans aucune séquelle clinique. Mais les électrocardiogrammes enregistrés par la suite restèrent longtemps anormaux.

- Les troubles électriques

"Le 18 Janvier I95I, 8ème jour après l'injection : axe légèrement à droite; grosses altérations de T qui est très négatif en D1, D2, VL et dans les 3 précordiales enregistrées (V2, V4, V5) et anormalement positif en VR. Il n'y avait pas

d'onde Q associée, ce qui permet d'affirmer l'existence d'ischémie simple (et non de nécrose) antérieure étendue. De plus, l'existence d'un T faible et négatif en VF indiquait une ischémie postérieure associée.

"Le 13 Février 1951, un mois après. Légère amélioration caractérisée par le retour à la positivité de T en VF et en V2. Dans les précordiales T était encore profond et négatif de V3 à V6.

"Le 17 Mars 1951, 2 mois après la tentative, l'amélioration s'est encore accentuée; T est redevenu positif en D1 (faiblement) en D2 (nettement) et en V3. Il est redevenu négatif en VR. Par contre il est toujours négatif en VL (faiblement) et en V4, V5, V6. L'axe électrique est resté semblable dans les 3 ECG.

" La malade a été revue en bon état en Mars 1952. A cette date, le tracé est entièrement normal."

OBSERVATION Nº 6

RAVINA et PESTEL.

"Les accidents neurologiques dans les avortements criminels".

Presse Médicale, 1952, 60, p. 1348-1350.

"Mme P..., 35 ans, enceinte de 3 mois 1/2, fait dans un but abortif une injection intra-utérine de solution de teinture d'iode du Codex, à l'aide d'une sonde introduite dans le col utérin.

"Immédiatement, apparaissent des crises convulsives, cloniques bientôt suivies de crises hypertoniques persistantes avec contractures et trismus. Les membres supérieurs sont en flexion, les membres inférieurs en extension forcée avec raideur rachidienne. Cet état va persister quelques jours, accompagné de troubles de la sensibilité consistant en hyperesthésie généralisée. Par contre, en dehors de l'existence d'un signe de Babinski gauche, il n'existe pas de déficit moteur net. Les examens humoraux sont par ailleurs normaux : l'urée est à 0,30, le B.W. est négatif, la T.A. à 10-5 au Vaquez, la formule sanguine montre 10 000 leucocytes avec 75 % de poly., 18 % de lympho., 5 % de mono., et 2 % de myélo., 3 900 000 hématies et une valeur globulaire normale. Rapidement, les signes neurologiques vont disparaître. Il persistera seulement dans les membres supérieurs des fourmillements s'accompagnant d'une certaine maladresse des mouvements fins des doigts.

"Par contre, deux examens sont restés anormaux à la sortie de cette malade. Le tracé électrocardiographique montrait un décalage supérieur de l'onde T du segment ST et D1, D2, et une inversion de T en V2, V3. Mais surtout le tracé encéphalographique était essentiellement composé d'une activité de faible

amplitude sur l'ensemble des dérivations. Quelques bouffées alpha de 8 cycles seconde se faisaient jour en occipital sous,l'influence de l'hyperpnée. La réaction d'arrêt était peu nette. La stimulation lumineuse suscitait des fuseaux d'ondes aiguës irrégulières. Il n'existait pas d'assymétrie de l'activité des deux hémisphères.

"Ce tracé était donc anormal par l'absence d'activité rythmique organisée à l'état spontané surtout. Ilne traduisait par ailleurs aucun signe lésionnel en foyer.

"Au total donc, il s'agit d'accidents convulsifs résolutifs avec hypertonie et aspect tétaniforme initiaux au cours d'un avortement par injection intra-utérine de teinture d'iode. Les modifications et altérations du tracé EEG se sont montrées plus durables."

OBSERVATION Nº 7

CAMBON.

Contribution à l'étude d'anomalies électrocardiographiques observées à la suite d'embolies gazeuses d'origine utérine. Thèse Bordeaux I955. Recueillie à l'Hôpital mixte de Tarbes dans le Service du Docteur RICHARD.

- OBSERVATION CLINIQUE

"Le 14 Décembre I952, à 20 heures, une jeune femme âgée de 25 ans, est admise à l'Hôpital mixte de Tarbes dans le Service du Docteur RICHARD, adressée par le Docteur PERRIER, de Plaisance-du-Gers.

"Alarmée par un retard de règles de 50 jours, elle avait injecté dans l'utérus, le 14 Décembre I952, à 9 heures, du matin, le contenu d'une poire à lavement remplie d'eau additionnée d'eau de Javel, en position accroupie. Immédiatement, elle tomba et perdit connaissance. Au bout de quelques instants s'installa un état convulsif d'une durée indéterminée (1 à 2 heures), auquel fit suite un coma complet.

"A son entrée à l'hôpital, le 14 Décembre à 20 heures, soit 11 heures après l'injection, elle est complètement obnubilée et ininterrogeable. Elle est en résolution musculaire et présente des périodes d'agitation très insolite. On note le relâchement des sphincters. L'examen des réflexes pupillaires et tendineux se révèle normal; pas de signe de Babinski. L'auscultation cardiaque ne montre aucune anomalie. La pression artérielle est à 10-6. Le pouls est à 100

par minute. La température est à 38º2. On prescrit une transfusion avec 50 mg de percotène-vitascorbol et procaïne; une injection intramusculaire de syncortyl et 1 million d'unités de pénicilline par 24 heures.

"Le 15 Décembre, l'état de la malade est inchangé. On pratique une ponction lombaire qui ramène un liquide légèrement hématique à la pression de 22 cm. au manomètre de Claude, en position couchée, avec 4 cellules par mm3 et albumine à 0,60 g. Une radiographie pulmonaire pratiquée au lit de la malade se révèle sensiblement normale.

"On administre 3 injections intraveineuses de 10 cc de S04 Mg dans les 24 heures.

"Le 16 Décembre on assiste à une légère récupération de la parole et des mouvements volontaires. La malade reste subfébrile à 37º4-37º6. Le pouls est à 70. La tension artérielle est inchangée à 10-6.

"Les jours suivants, la récupération de la parole et des mouvements volontaires progresse lentement pour être totale au bout de 8 jours.

"Les 2I et 22 Décembre, elle présente quelques pertes de sang. Elle est apyrétique : on arrête l'administration de pénicilline.

"Le 3 Janvier I953, une réaction de Brouhase révèle négative. La T.A. est inchangée à 10-6. Une ponction lombaire retire un liquide eau de roche à la pression de 22 cm, au manomètre de Claude en position couchée.

"Le 7 Janvier I953, la malade quitte l'hôpital : la récupération de la parole et des mouvements volontaires est totale. Les réflexes tendineux et pupillaires sont normaux. L'auscultation cardiaque révèle à ce moment un petit souffle systolique de pointe avec faible propagation vers l'aisselle. La tension artérielle est à 12-7. Le pouls est à 70.

"La malade est convoquée deux fois par mois pour contrôles électrocardiographiques.

"Deux ans plus tard elle a une deuxième grossesse qui évolue normalement.

- MANIFESTATIONS ELECTROCARDIOGRAPHIQUES

"Le 15 Décembre 1952, soit 12 heures après l'entrée, un premier électrocardiogramme révèle les anomalies suivantes :

- Tachycardie sinusale à 100 par minute.
- Axe de P = + 70º -P2 acuminé > P3 > P1
- P R : 0"12/100.
- QRS = 4/100".
- Axe QRS : + 70º - Coeur vertical
- Bas voltage en D P - DVM et DPW.
- Anomalies portant sur le segment ST : léger décalage susjacent en D2-D1 et en précordiales de V1 à V6, maximum en V2.
- T aplati en DP et DVM, négatif et symétrique de V1 à V4.

Conclusions : Syndrome d'ischémie antéro-septale sous épicardique.

"Le 17 Décembre 1952, 48 heures après :

"Le syndrome d'ischémie sous épicardique antéro-septale s'est beaucoup accentué : T ample et symétrique - ST isoélectrique.

" On note une légère augmentation d'amplitude de l'accident rapide.

"Le 20 Décembre 1952, le 3ème jour :

"On note une régression très nette des signes d'ischémie : décalage sus-jacent de ST-T diphasique.

"Le 23 Décembre 1952, le 8ème jour :

"Le décalage sus-jacent de ST s'est accentué. T est diphasique plus ample.

"L'ensemble est à interpréter dans le sens d'un syndrome ischémie lésion antéro-septale sous-épicardique.

"Le 8 Janvier I953, au 24ème jour :

"On note une disparition des signes de lésion et une accentuation des signes d'ischémie : ST isoélectrique - T ample symétrique.

"Le 22 Janvier I953, au 38ème jour :

"L'asmect est identique.

"Le 3 février I953, au 50ème jour :

"T est positif en D2, encore négatif mais de très faible amplitude en précordiales de V1 à V4.

"Le 25 février I953, au 70ème jour :

"Les signes d'ischémie persistent encore très légèrement, en V1, V2, V4.

"Le 19 Mars I953, au 98ème jour :

"Les signes ont rétrocédé, l'électrocardiogramme est pratiquement normal.

- EN RESUME

"Chez une jeune femme de 25 ans, à la suite d'une injection intra-utérine d'eau additionnée d'eau de javel pratiquée dans un but abortif pour un retard de règles de 50 jours, nous avons assisté ;

1º) A la constitution brutale d'un syndrome neurologique diffus (perte de connaissance immédiate, phase de convulsion de 1 à 2 heures, coma de 48 heures, aphasie et absence des mouvements volontaires).

Ces signes ont progressivement régressé et disparu sans laisser de séquelles au bout de 8 jours.

2º) A la constitution d'un syndrome électrocardiographique d'ischémie antéro-septale, sous-épicardique, suivi au 5ème jour d'un syndrome ischémie lésion antéro-septale.

Du 5ème au 24ème jour, régression puis disparition de la lésion.

Persistance des signes d'ischémie jusqu'au 38ème jour.

Par la suite les signes d'ischémie ont progressivement régréssé et on note le retour à la normale le 98ème jour.

3º) Le retentissement cardiovasculaire immédiat fut peu important et se borna à une tachycardie à 100 par minute le premier jour, et une légère hypotension à 10/6 (au lieu de 12/7 trois semaines après l'injection)".

OBSERVATION Nº 8

FACQUET. ALHOMME. CORONE.

"Clinica Higiene e Hidrologia". Lisbonne. Février 1953.

"Avortements provoqués et anomalies électrocardiographiques. Rôle probable de l'embolie gazeuse coronarienne".

"Mlle LAD..., 17 ans.

"Grossesse de 3 mois. Trouvée inanimée à son domicile, après des manoeuvres abortives, le 10-1-1952. Transportée, aussitôt à l'hôpital. On constate une quadriplégie, la malade étant animée de mouvements convulsifs.

Bruits cardiaques forts. Coeur à 90. TA : 9/5.

"Le 11-1, on constate un bruit de galop confirmé par le phonocardiogramme.

Eléctrocardiogramme normal.

"Le 12.1, TA : 14/9. Fond d'oeil : léger oedème papillaire. L'électrocardiogramme montre de profondes anomalies évoquant un infarctus postéro-latéral (figure nº 3).

Le même jour, expulsion du foetus; curage digital mettant en évidence une large perte de substance du placenta.

"Le 13.1, hyperthermie progressive et mort.

Autopsie : Coeur extérieurement normal. Pas d'air à l'ouverture des cavités cardiaques; petite ecchymose sur le pilier antérieur du ventricule droit, très large communication inter-auriculaire admettant trois doigts, coronaires normales sur tout leur trajet.

On note une congestion diffuse du cerveau.

Utérus vide, d'aspect normal.

Examen histologique du coeur (Dr DUPERRAT) : nombreuses plages d'homogénéisation avec importantes altérations nucléaires. Les lésions sont disséminées dans le myocarde, sans systématisation. Pas de lésions vasculaires ni inflammatoires".

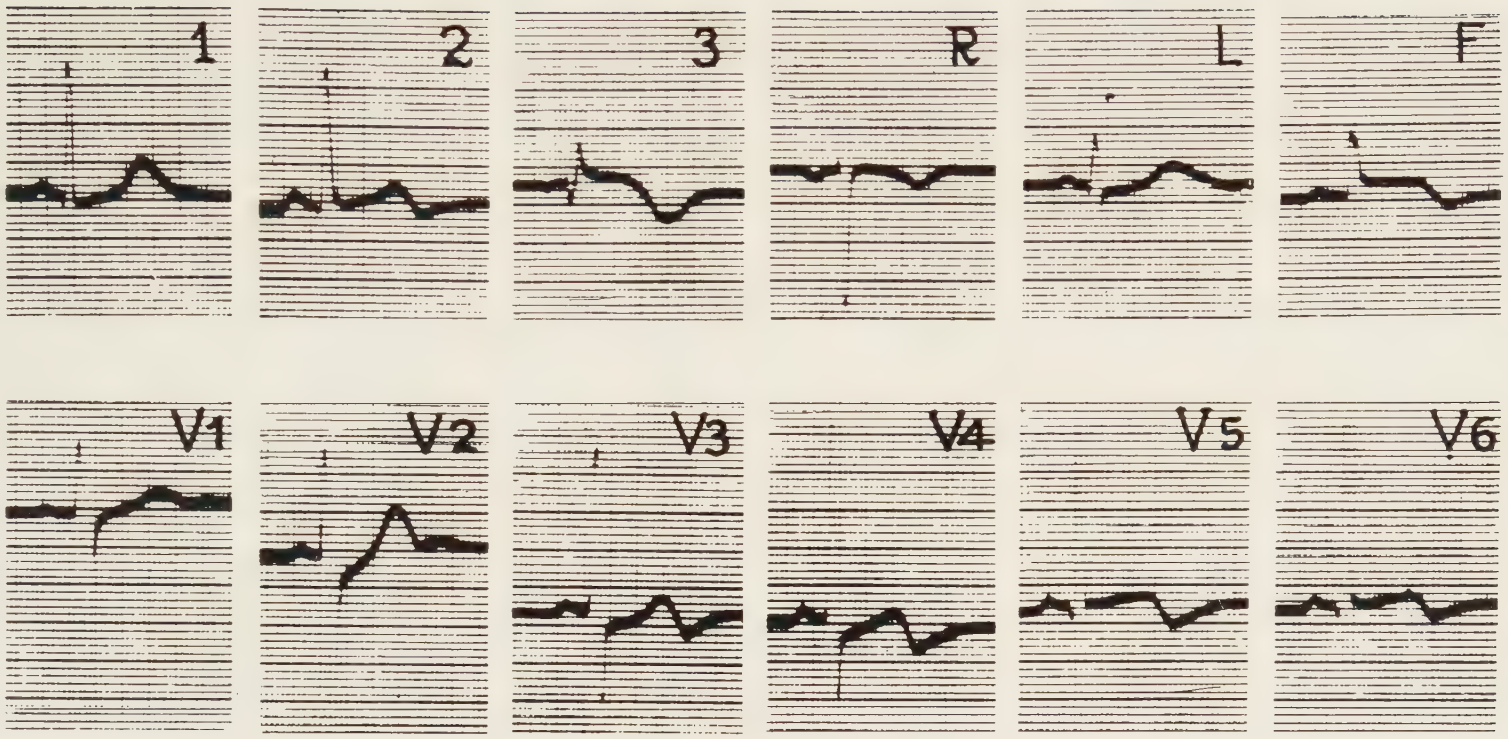

LAD... 12.1.52

OBSERVATION Nº 9

FACQUET. ALHOMME.

Inédite.

Madame BAY..., 34 ans.

Trouvée dans le coma à son domicile le 18.2.1961 à 12h 15. Le médecin appelé pratique une injection intra-musculaire de camphophylline, et fait hospitaliser la malade.

A l'entrée à 12h 30 : femme enceinte, comateuse.

On note une déviation conjuguée de la tête et des yeux, dont la latéralisation n'est pas précisée.

Existence de plaques cyaniques au niveau du visage et du thorax. TA : imprenable.

Devant la découverte d'une ordonnance d'amorbarbital et de procalmadiol, on pense à une intoxication par barbiturique, dont la recherche est demandée dans les urines.

Traitement instauré : sérum glucosé isotonique 500 cc et 2 ampoules de néosynéphrine à 5 mg.

A 13 h 30 : TA : 10/7.

Examen gynécologique : Grossesse de 3 mois 1/2 à 4 mois.

Abdomen souple. Utérus bien relâché, paraissant indolore. Col court, fermé.

Pas de sang au doigtier.

Il semble que les membranes soient rompues, car on constate l'écoulement d'un liquide clair.

La possibilité d'un avortement à brève échéance est évoquée, et au traitement précédent, sont adjoints antibiotiques et anti-spasmodiques.

A 14 h 30 : TA : 10/6,5

A 16 h 30 : TA : 17/13. Décès de la malade.

Examens biologiques : Recherche de barbituriques dans les urines : négative.

Taux de Prothrombine : 65 %

Urée sanguine : 0,20 g %.

Numération et Formule sanguines : GR : 4 480 000/mm3

GB : 30 600/mm3

Polynucléaires neutrophiles :	94 %
Lymphocytes	4 %
Monocytes	2 %

Electrocardiogramme : Tracé d'infarctus transeptal :

- onde Q profonde avec aspect QS en D2, D3, aVF, peu profonde en V1-V2.

- Onde monophasique maxima en D3, aussi profonde que l'onde QS. existe également, mais un peu moins importante en D2, aVF, V1 et V2.

- images en miroir dans les autres dérivations.

Par ailleurs : dissociation auriculo-ventriculaire avec intervalle PP : 0,44 seconde (fig. nº 4).

Autopsie (Pr DEROBERT)

Confirme la tentative d'avortement.

Absence de communication inter-auriculaire.

Existence d'ecchymoses au niveau des oreillettes.

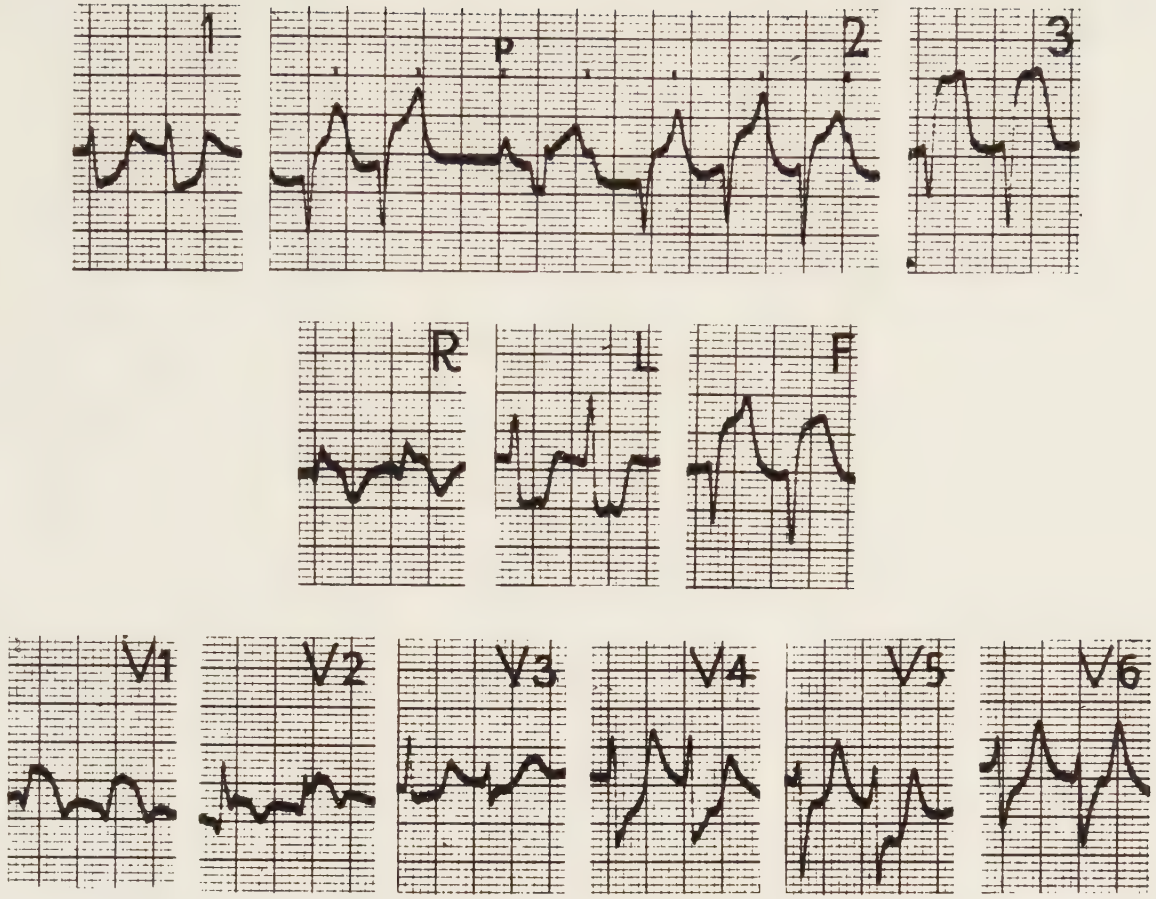

BAY... 18.2.61

OBSERVATION Nº IO

FACQUET. ALHOMME.

Inédite.

Madame DEF..., 30 ans.

Hospitalisée le 24.6.62 pour état confusionnel faisant suite à des manoeuvres intra-utérines dans un but abortif.

Malade ayant eu en 8 ans, 4 grossesses menées normalement à terme.

Présumée enceinte pour la cinquième fois depuis environ 3 mois, ses dernières règles datant du 14 Mars 1962.

Pendant les deux premiers mois, a fait deux tentatives d'interruption de grossesse :

1º) Début avril à l'aide de pastilles violettes et mystérieuses (probablement de permanganate de Potassium).

2º) En pratiquant depuis la 2ème quinzaine de Mai, des injections intra-vaginales de persil mélangé à de l'eau bouillie, à l'aide d'une poire à lavements pour enfants, sans incident jusqu'au 22 Juin 1962, date à laquelle la malade répète vers 22 h 30, la même manoeuvre que tous les jours précédents.

Elle remplit incomplètement avec un mélange d'eau bouillie non savonneuse et de persil, une poire dont la contenance est estimée à environ 250 ml; il persiste donc une atmosphère gazeuse au-dessus du liquide.

La malade se mettant en position accroupie, introduit la canule de la poire d'une longueur d'un doigt environ, dans le vagin et à travers le col utérin, selon

un trajet oblique en haut et en arrière. L'injection est alors pratiquée, incomplète en ce qui concerne le liquide, mais malheureusement complète en ce qui concerne l'air.

Immédiatement, Madame DEF... perd connaissance.

Il existe une amnésie complète de tout ce qui s'est passé par la suite, et pendant plus de 48 h.

Le mari raconte que, rentré à son domicile vers 23 h 30, il a trouvé sa femme inanimée sur son lit et l'a fait transporter aussitôt à l'hôpital, après un essai de réanimation par les pompiers.

A l'entrée dans la nuit, on constate :

Un état confusionnel avec obnubilation. T° 36°8.
Réflexes ostéo-tendineux vifs. Cutanés plantaires en flexion.
Pas de signes méningés. Mydriase bilatérale.
TA : 8/5. Pouls 120. Auscultation cardiaque normale.
L'examen génital, ne montre rien de particulier.
On pense à une intoxication.
La malade reçoit aussitôt deux ampoules de Néosynéphrine à 5 mg intramusculaires, et 2 millions d'unités de Pénicilline.

<u>Antécédents</u> : Pas d'antécédents médicaux particuliers, notamment rien à signaler sur le plan cardio-vasculaire.

Malade réglée régulièrement tous les 28 jours depuis l'âge de 12 ans. 4 grossesses antérieures normales. Pas de fausse couche.

<u>Evolution</u> : L'état confusionnel va demeurer stationnaire jusqu'au 25.6.62 au matin, date à laquelle la malade reprend peu à peu conscience, soit au total 36 heures après l'accident initial. Elle ne se sent néanmoins pas très bien, est sub-fébrile (37 & 6) se plaint de céphalées.

Elle s'alimente normalement, mais elle est prise de vomissements.

Elle accuse des douleurs précordiales, à type de broiement, très localisées, sans aucune irradiation. La TA est à 8/5.

On ne décèle aucun signe neurologique résiduel : aucun trouble sensitif ni moteur. Pas d'aréflexie ostéo-tendineuse. Les cutanés plantaires sont normaux.

L'examen des paires crâniennes ne montre rien de particulier, mais il persiste cependant des troubles de la vue avec perception floue des objets -(chez une malade très myope auparavant).

Le 27.6.62 : bon état général. Température à 38º2.

La TA est basse et stable : à 8-8,5/5

Disparition de tous les troubles mis à part les précordialgies et les troubles de la vue.

L'examen du fond d'oeil montre des papilles normales, des vaisseaux de calibre et d'aspect normaux, un aspect atrophique de la rétine dû à une myopie.

Le 3.7.62, les douleurs précordiales ont disparu.

Le 17.7.62, la malade se lève et quitte le service 5 jours plus tard.

<u>Evolution électrocardiographique</u> :

Le 25.6.62, rythme régulier, sinusal à 100.
Bas voltages, surtout en dérivations bipolaires.
Onde Q large et crochetée en DI-aVL avec légère sus-dénivellation de ST.
Courant de lésion en V6 et V6 haut, V7 et V8 avec petite onde Q (figure nº 5)
Le 26 et le 28.6.62 : même aspect.
Le 29.6.62 : la sus dénivellation de ST a disparu dans toutes les dérivations.
Persistance d'une onde Q un peu large, peu profonde mais crochetée en D1 et aVL.

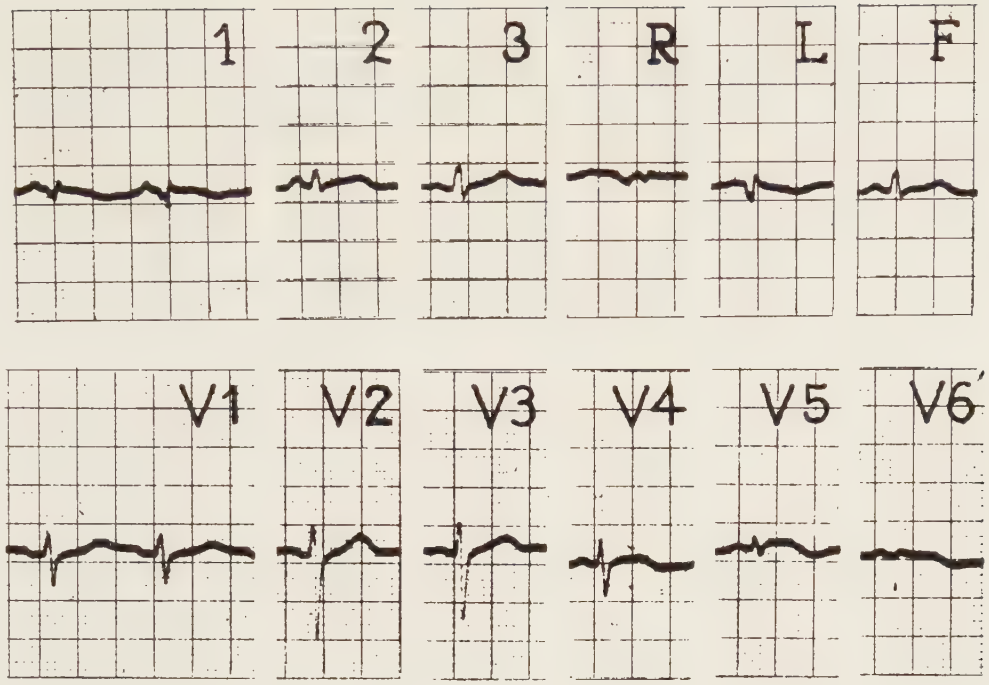

DEF... 25.6.62

Complexe ventriculaire complètement écrasé en V6, V7 et V8, avec persistance d'une légère sus-dénivellation de ST.

Les jours suivants, tracés identiques.

Le 3.7.62, l'onde Q en D1 et aVL a encore diminué. Les complexes ont une amplitude très faible (0,3 mV en D1).

L'onde T se creuse en D1 et aVL.

En dérivations précordiales, aspect comparable aux tracés précédents.

Le 5.7.62 : même aspect en dérivation standard.

Voltage un peu plus ample (0,5 mV en D1).

Apparition d'une onde T négative en V7 - V8 et V7 haut. V8 haut.

Les 10 et 13.7.62 : tracés comparables.

Le 21.7.62 : veille de la sortie de la malade , persistance des altérations décrites ci-dessus (figure nº 6).

Biologie :

Le 24.6.62 : Recherche de barbituriques dans les urines = négative
Recherche de Quinine = négative.

Le 25.6.62 : Urée sanguine : 0,20 g; Glycémie : 1,10 g.
Transaminases : SGOT; 62 u SGPT : 25 u.
Créatine Kinase : 4,55.
NF : GR : 3 900 000, GB : 7 000. PN : 33 E : 6 L 55. M : 6.

Le 26.6.62 : réserve alcaline : 53 vol %.
Chlore : 3,60 g %, Sodium : 3,05 g %, Potassium : 140 mg %.
NF : GR : 4 060 000. GB : 5 200. PN : 59. E : 2, L : 32. M : 7.
Urines : cellules vésicales. Quelques hématies. Ni germes, ni cylindres.
Culture négative.

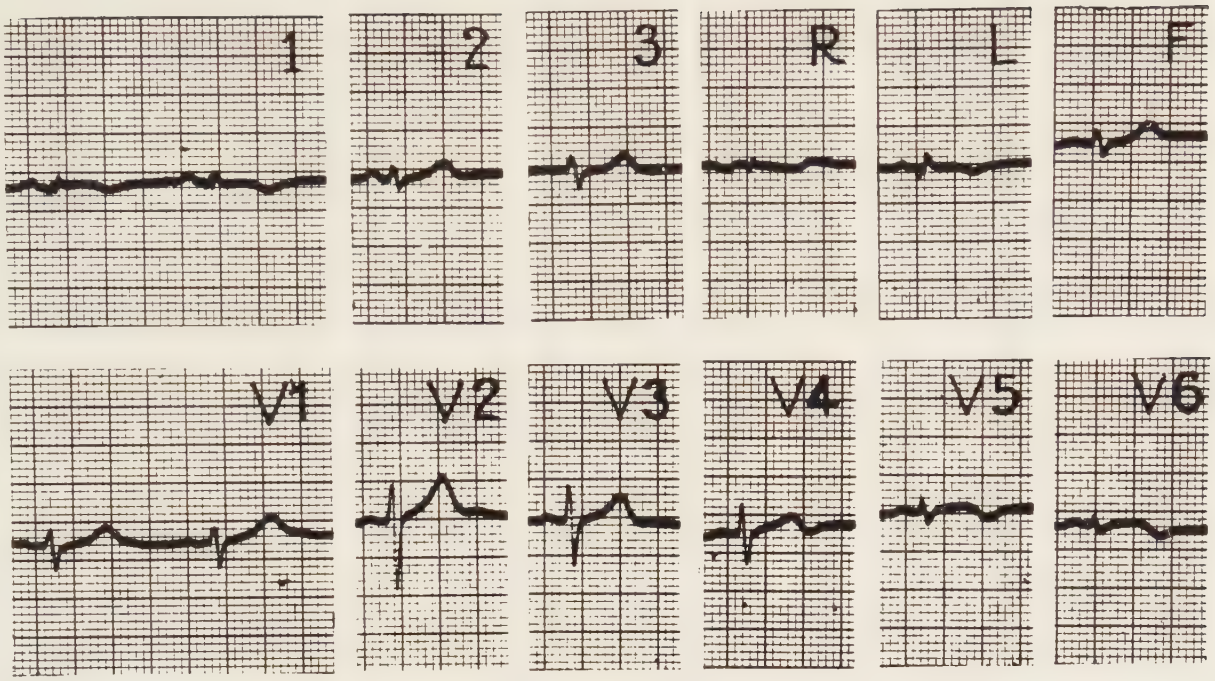

DEF... 21.7.62

Le 27.6.62 : Transaminases : SGOT : 27 u. SGPT : 15 U.

Créatine Kinase : 1,52

Bilirubinémie : 5 mg %.

Le 2.7.62 : Réaction biologique de grossesse : test de Friedman sur la lapine : positif.

En résumé : Image d'ischémie lésion apparue à la suite d'une tentative d'avortement par injection intra-utérine.

L'existence d'une lésion myocardique parait confirmée par la forte augmentation de la créatine Kinase.

CONFRONTATION DES DIFFERENTES OBSERVATIONS

Circonstances de survenue des accidents

Il convient en premier lieu d'attirer l'attention sur les modalités de la technique utilisée dans un but abortif. Nous verrons en effet plus loin, que ces considérations présentent un certain intérêt sur le plan physiopathologique.

1) Matériel utilisé

- Dans tous les cas où cela a pu être précisé (8 observations sur 10), il a été fait usage de poires en caoutchouc de contenances diverses, munies d'une canule ou d'une sonde, dont l'extrémité était introduite dans le col utérin.

2) Nature des substances injectées

- Elle est extrêmement variable d'une observation à l'autre, bien que dans la majorité des cas, il s'agisse de solutions aqueuses.

- eau savonneuse dans 2 cas (obs nº 1 et 3)
- eau tiède et air dans 1 cas (obs nº 2)
- eau et vinaigre dans 1 cas (obs nº 5)
- eau additionnée d'eau de javel dans 1 cas (obs nº 7)
- eau, persil et air, dans 1 cas (obs nº 10)
- teinture d'iode dans 1 cas (obs nº 6)
- air seul dans 1 cas (obs nº 4)

Il est à noter que dans 3 observations (nº 2, 4 et 10) la pénétration d'air dans la cavité utérine est d'emblée certaine, les malades en ayant précisé la présence dans la poire lors de l'injection.

3) Quantités injectées

- Elles sont diverses selon les cas :

  - Quelques ml. dans l'observation nº 1
  - 150 ml poussés rapidement dans l'observation nº 2
  - Respectivement 250 ml et 200 ml dans les observations 3 et 4
  - 250 ml environ, mais injection incomplète dans l'observation nº 10
  - Inconnue dans les autres cas.

4) Position des malades lors de l'injection

Elle n'a malheureusement été signalée que dans 3 cas (nº 1, 7 et 10), où les malades se trouvaient accroupies lors des manoeuvres. Cette absence de renseignements est très regrettable, car nous verrons l'importance que les changements de position peuvent avoir dans l'apparition des troubles après injections intra-utérines. A ce propos, remarquons que dans l'observation nº 5, il est précisé que la perte de connaissance est survenue au passage d'une position que nous ignorons, à la position assise.

Par ailleurs, quelle que soit leur position au départ, toutes ces femmes ont été trouvées allongées, une chute ayant fait suite à la perte de connaissance qui les a frappées aussitôt l'injection, comme nous allons le voir.

SYNTHESE DES DONNEES CLINIQUES

Sitôt après avoir pratiqué les manoeuvres dont nous venons de parler, apparait chez ces malades, femmes jeunes et, autant que nous puissions le savoir, indemnes de tout antécédent pathologique grave, une symptomatologie le plus souvent dramatique.

Au milieu de signes généraux variables et sans caractères spécifiques, s'installe d'une part un syndrome neurologique, à manifestations riches et multiples, d'autre part un syndrome cardiologique, clinique parfois , mais avant tout électrocardiographique. C'est l'association de ces deux syndromes qui donne à toutes ces observations leur caractère propre et bien individualisé.

I - SYNDROME NEUROLOGIQUE

C'est lui qui attire l'attention et fait hospitaliser toutes les malades. C'est également lui qui conditionne le pronostic. A l'étude des différentes observations, on note :

1º) Un point commun : la perte de connaissance immédiate, faisant suite, dans tous les cas, à l'injection, que celle-ci soit en cours ou achevée.

Sur ce plan, deux modalités évolutives ont été rencontrées à long terme :

- Récupération plus ou moins rapide de la conscience dans son intégralité, avec ou sans phase intermédiaire d'obnubilation ou d'agitation. (8 cas).
- Evolution irréversible du coma vers la mort. (2 cas).

A noter, dans cette rubrique, une particularité intéressante sur laquelle nous reviendrons : la perte de connaissance en 2 temps de l'observation nº 2.

2º) Des signes de localisation variés : On relève en effet sur l'ensemble des 10 observations : des troubles moteurs.

- déficit moteur : quadriplégie définitive (obs nº 8) où régressive (obs nº 7)
  héniplégie d'évolution favorable (obs nº 1) avec passage à la spasmodicité (obs nº 2 et 3) suivie d'exitus (obs nº 9).
- mouvements anormaux : convulsions (obs nº 6, 7 et 8).
- troubles du tonus musculaire :- hypertonie généralisée, raideur de la nuque (obs nº 5).
  - crises hypertoniques avec trismus et contractures

(obs nº 6) hypotonie au contraire (obs nº 7).

des troubles sensitifs

- hyperesthésie généralisée régressive (obs nº 5) ou avec persistance de paresthésies (obs nº 6).

des troubles trophiques et sphinctériens

- escarres (obs nº 3)
- incontinence sphinctérienne (obs nº 3 et 7).

des modifications des réflexes

- ostéo-tendineux qui sont notés vifs dans trois cas (obs nº 1, 5, 10)
- cutanés-plantaires avec signe de Babinski unilatéral (obs nº 6) ou bilatéral (obs nº 1, 2 et 5).

des troubles de la vision

- avec amaurose dans 1 cas (obs nº 5)
- mydriase bilatérale et vision floue persistante dans 1 cas (obs nº 10)

3º) Les examens complémentaires, lorsqu'ils ont été pratiqués, ont montré :

- fond d'oeil : - dans 2 cas des altérations pouvant être rattachées à la question qui nous préoccupe : dilatations veineuses et papilles saillantes à bords flous (obs nº 5), oedème papillaire (obs nº 8).

- dans 2 autres cas, des modifications préexistantes : ectasie congénitale du corps ciliaire (obs nº 1), atrophie de myope (obs nº 10).

- électroencéphalogramme : il a révélé, dans les 2 observations où il en est fait état des troubles de l'électrogénèse localisés (obs nº 1) ou généralisés (obs nº 6).

- examen du liquide céphalo-rachidien : il s'est avéré : normal dans 1 cas (obs nº1) modifié dans 2 cas : hyperglycorachie et hyperalbuminorachie (obs nº 5) discrète modification cytologique, avec augmentation de l'albumine (obs nº 7).

II - SYNDROME CARDIOLOGIQUE

Son individualisation fait l'originalité de ces 10 observations.

1º) Sur le plan clinique, il ne se manifeste le plus souvent que d'une façon très modeste.

Cependant, dans les 10 cas ici étudiés, on relève :

Des signes subjectifs : douleurs, sous claviculaire gauche d'allure angineuse (obs nº 4) ou en barre thoracique (obs nº 10). Dans les autres cas, il n'a rien été noté de cet ordre.

Des signes objectifs :

- A l'auscultation, il a été noté un bruit de galop à deux reprises (obs nº 2 et 8), ce dernier confirmé par phonocardiogramme.

- Le rythme cardiaque était modifié dans 7 observations, avec notion d'une tachycardie supérieure ou égale à 120/minute (obs nº 1, 2, 5, 10), inférieure à 120/minute (obs nº 3, 6, 9).

Il n'a pas été fait mention de phénomènes arythmiques, bien que l'examen du tracé électrocardiographique de l'observation nº 9 permette d'en sous-entendre la découverte à l'examen clinique.

- Enfin, dans 9 cas sur 10, constatation d'une chute tensionnelle. Dans tous ces cas, la pression artérielle était inférieure ou, au plus, égale à 10 cmHg de maxima.

2º) En fait, c'est l'examen électrocardiographique qui fournit les renseignements les plus intéressants.

L'analyse des différentes composantes du tracé va nous permettre de mettre en évidence des modifications caractéristiques.

Rythme : Dans l'ensemble des observations, il est sinusal, plus ou moins rapide selon la phase évolutive, témoignant le plus souvent d'une tachycardie au début, pour revenir à une fréquence normale par la suite. Un seul cas fait exception (obs nº 9) où l'on peut constater une dissociation auriculo-ventriculaire.

Onde P. Espace PR. : En règle, il n'existe pas d'altérations majeures. Néanmoins, on note un P bifide en D2-D3 dans un cas (obs nº 1) et un P2 acuminé > P3 > P1 dans un autre cas (obs nº 7).

L'espace PR est normal dans les observations à rythme sinusal.

Dans le cas de dissociation auriculo-ventriculaire complet à rythme rapide, l'espace PP est de 0,44 seconde.

Complexe rapide QRS

1) Axe : il est le plus souvent normal, compris entre 0 et + 90º. Il ne subit en principe pas de modifications dans son orientation au cours de l'évolution. Cependant, dans l'observation nº 1, il faut noter que partant d'une position verticale dans les premiers tracés, il subit une légère rotation vers la gauche, l'amenant en position normale.

Dans un cas il est signalé un axe fixe légèrement à droite (obs nº 5).

2) Durée et amplitude. On ne trouve pas de modifications de la durée du complexe rapide. Quant à son amplitude, on remarque dans une observation (obs nº 10), un écrasement en précordiales gauches.

3) Onde Q. L'existence d'une onde Q d'allure pathologique, faisant penser à la possibilité d'une nécrose, est relevée dans 5 observations sur 10.

Il s'agit : - soit d'une altération passagère peu marquée disparaissant secondairement (obs nº 1 et 2) et sans valeur sénéiologique.

- soit d'une onde Q large et profonde (obs nº 8 et 10) prenant parfois un aspect QS typique (obs nº 9).

Cette onde de nécrose persistait encore 1 mois après le premier tracé dans l'observation nº 10.

Segment ST

Dans 7 observations, le segment ST subit des altérations nettes :

- simple décalage supérieur (obs nº 6, 7 et 8)
- onde monophasique (obs nº 1, 3 et 9)
- association des 2 selon les dérivations envisagées (obs nº 10)

Ces altérations signant un courant de lésion sont évidemment toutes passagères et relevées en début d'évolution.

Onde T

Elle seule subit des modifications constantes dans toutes les observations, où l'on retrouve à un moment ou à l'autre de l'évolution, une onde lente inversée pointue et symétrique, d'allure ischémique et de localisation variable selon les cas.

Dans trois observations (obs nº 1, 5 et 7), ces altérations disparaissent complètement.

Les 5 autres malades vivantes conservent, en fin d'évolution, des troubles de la repolarisation.

3º) Sur le plan cardiologique, nous prendrons enfin en considération 3 éléments complémentaires.

L'examen radiologique cardio-pulmonaire, lorsqu'il a été pratiqué, s'est toujours avéré normal, ne montrant en particulier aucune dilatation cardiaque (obs nº 1, 2 et 4).

Il est à signaler qu'il a permis de découvrir dans un cas l'existence d'un croissant gazeux inter-hépato-diaphragmatique, signant l'existence d'une pneumopéritoine (obs nº 2).

Le dosage des enzymes sériques (transaminases et créatine-Kinase) n'a malheureusement pas été effectué souvent.

Cependant dans les deux seules observations où on le retrouve on note :

- une augmentation sélective des transaminases SGOT, sans élévation parallèle des SGPT (obs nº 1 et 10).
- un taux très élevé de créatine-Kinase (obs nº 10).

L'anatomo-pathologie

Dans les deux cas où la tentative d'avortement a été suivie du décès des malades et où l'autopsie a été pratiquée, on a pu retrouver une fois une communication inter-auriculaire large (obs nº 8) alors que dans l'autre cas (obs nº 9) son absence a été vérifiée.

Dans l'observation nº 8, il n'y avait pas d'air à l'ouverture des cavités cardiaques, et les coronaires étaient normales.

Quant à l'examen histologique du myocarde, dans cette même observation, il n'a montré que de nombreuses plages d'homogénéisation diffuse, sans lésions vasculaires.

C O M M E N T A I R E S

Il convient avant tout de noter combien les tableaux cliniques des dix observations que nous avons colligées, font peu de place aux signes classiquement décrits comme étant ceux de l'embolie gazeuse en général :

- "bruit de moulin" à l'auscultation cardiaque dans les premiers instants.
- bradycardie marquée, douleur angineuse.
- tâches marbrées disséminées sur les téguments (retrouvées néanmoins dans deux cas, dont un où elles ont particulièrement aidé au diagnostic étiologique. Obs nº 9).
- signe de LIEBERMEISTER (ischémie de la langue par plage ou par moitié).
- échappement de bulles d'air mélangées au sang si l'on pratique une incision à la partie supérieure du tronc.
- bulles d'air dans les artères rétiniennes à l'examen du fond d'oeil.
- air radiologiquement visible dans les vaisseaux cérébraux ou dans les cavités cardiaques.

Par contre, entrant dans le cadre de cette même symptomatologie sont particulièrement bien représentées ses manifestations neurologiques : coma, crises épileptiformes, hémiplégie, aphasie, signe de Babinski, amaurose, hémianopsie....

La brutalité d'apparition de ces accidents, à la suite de manoeuvres à visée abortive, la diversité de leur expression clinique, leur caractère mal systématisé et leur évolution le plus souvent spontanément régressive après une phase initiale dramatique, permettent de les identifier à ceux décrits dans des observations maintenant classiques et qui envisagent l'embolie gazeuse cérébrale comme processus étio-pathogénique.

Cette théorie, soutenue par des preuves expérimentales formelles, a rallié à sa cause presque tous les auteurs, à la suite de travaux allemands d'une part, et des publications déjà anciennes faites sur ce sujet en France par LHERMITTE et CASSAIGNE, GARCIN et ses collaborateurs, RAVINA et PESTEL.

En 1949, ANDRE, PLICHET et MESSIMY faisant à la Société Médicale des Hôpitaux de Paris, le point sur cette question, à propos de 3 observations, parviennent aux mêmes conclusions.

Plus récemment encore, PESTEL, en 1962, réaffirme sa position dans ce sens. BOUDIN, BARBIZET et LABRAM reconnaissent la même année, à ces mêmes accidents la même pathogénie.

A cette théorie de l'embolie gazeuse cérébrale, on a pu opposer une conception physiopathologique réflexe.

CHAVANY et HAGENMULLER, s'appuyant sur des données électroencéphalographiques enregistrées au cours de curettages utérins, et apportées par BERTRAND-MAZARS et GODET-GUILLAIN, ont pu soutenir la réalité d'un véritable réflexe utérin, électriquement décelable dans les sphères supérieures.

Mais ils concluent que cette pathogénie ne semble devoir être réservée qu'aux accidents immédiats, survenant en dehors de toute injection d'air ou de liquide permettant d'invoquer un processus embolique. Cette dernière restriction nous replace bien dans le cadre des observations que nous envisageons.

Il est à noter enfin que certains auteurs (PESTEL - BOUDIN) se rapportant aux travaux de ST KORNYEY, envisagent la possibilité d'une toxicité de la substance injectée dans un but abortif, ne lui accordant toutefois qu'un rôle secondaire par rapport à l'embol gazeux qu'ils considèrent comme premier et grand responsable des troubles observés.

Le syndrome cardiologique que nous avons tenté de dégager se prête également à nombre de commentaires.

- Sur le plan clinique, il n'a rien de singulier. Tachycardie, avec ou sans bruit de galop, chute tensionnelle, ne peuvent qu'évoquer une défaillance cardiaque, sans pour autant en signer la cause. Les douleurs précordiales seraient plus intéressantes, et orienteraient mieux l'esprit vers la conception d'une étiologie de type thrombo embolique. Elles sont malheureusement rarement signalées. Il convient toutefois de dire que l'état d'obnubilation ou de coma de la plupart des malades se prétait peu"à l'expression d'un phénomène douloureux".

- Pour expliquer les modifications électrocardiographiques, plusieurs hypothèses peuvent être prises en considération.

1º) On pourrait en premier lieu envisager l'existence d'une péricardite. Toutefois ni la clinique, ni les examens radiologiques lorsqu'ils ont été pratiqués ne permettent de s'attacher plus longtemps à ce diagnostic. Il en va de même d'un éventuel encombrement du sinus coronaire (GROSS, SILVERMAN, MASTER, LEITER) dont les anomalies électrocardiographiques sont très différentes.

2º) Il est par contre beaucoup plus délicat d'écarter le diagnostic de coeur pulmonaire aigu. Avant tout, remarquons cependant un fait qui semblerait aller à l'encontre de cette hypothèse. Dans tous les cas où cela a pu être précisé (8 sur 10) les modifications électrocardiographiques sont apparues au plus tôt 24 heures et ont rétrocédé au moins trois semaines après l'accident initial, alors que toute symptomatologie cardiovasculaire clinique, même minime, avait depuis longtemps disparu.

Par ailleurs, si nous reprenons un à un les électrocardiogrammes des différentes observations, nous voyons qu'ils ne rappellent pas les aspects typiques de l'embolie pulmonaire.

Le tracé de l'observation nº 1 ne plaide guère en faveur de ce diagnostic par

- l'absence d'image S1-Q3
- le décalage supérieur de ST en D1 aVL-V6
- l'existence d'une onde Q en D1 et aVL.
- les modifications minimes en précordiales droites.

Par contre, tout nous engage à parler dans ce cas de courant de lésion sous épicardique suivi d'ischémie myocardique antérieure.

A noter que l'on ne saurait attacher trop d'importance à l'existence d'un T négatif apparaissant sur l'un des tracés en aVF, disparaissant sur l'électrocardiogramme suivant, cette modification pouvant peut être s'expliquer par la légère rotation de l'axe de QRS vers la gauche, constatée en même temps.

Les tracés des observations nº 2, 3, 4 et 5 évoquent également un processus ischémique antérieur soit étendu (obs nº 2) soit antéro-septal (obs nº 3 et 4) soit antéro-latéral (obs nº 5).

Si le tracé de l'observation 3 peut être envisagé comme étant celui d'un coeur pulmonaire aigu, ce diagnostic ne semble pas devoir être retenu pour les trois autres, en raison notamment de la fixité de l'axe de QRS, des altérations notées en D1, aVL, et aussi de l'extension des anomalies de T en précordiales gauches.

Les modifications relevées dans m'observation nº 6 sont en faveur d'une ischémie lésion antéro-septale avec un décalage supérieur de ST en D1-D2 et un T négatif en V2-V3.

Le tracé de l'observation nº 7 est celui d'une ischémie antéro-septale sous épicardique puis d'une ischémie lésion antéro-septale.

L'enregistrement électrocardiographique de l'observation nº 8 apparait très différent des précédents. Il ressemble aux tracés décrits en 1935 par WHITE et MC. GIN dans les embolies pulmonaires avec une onde T3 négative, et acuminée, mais sans modifications de ST3. HEERSWYNGELS avait relevé des aspects comparables.

Plus tard, WHITE à nouveau, et SCHERF avaient même fait état de tracés présentant une onde monophasique en D3 avec onde T négative très large et acuminée (élément essentiel du "cor pulmonare acute" des auteurs américains).

Mais il en diffère nettement par l'absence d'accident S et D1, et par la constatation d'ondes T positives en précordiales droites. C'est, en fait, un tracé typique d'infarctus postéro-latéral.

L'observation nº 9 nous apporte également un tracé d'infarctus, mais celui-là, transeptal. L'hypothèse d'un coeur pulmonaire aigu parait là exclue.

Quant aux enregistrements de l'observation nº 10, ce sont ceux d'une ischémie-lésion antéro-latérale avec onde Q large et crochetée en D1 et aVL, courant de lésion dans les mêmes dérivations et en précordiales gauches de V5 à V8, s'accompagnant d'un T ischémique.

On ne note ni aspect S1-Q3, ni modifications en précordiales droites.

En ce qui concerne les modifications du segment ST, et de l'onde T, il parait intéressant de rappeler ici quelques cas de tracés atypiques observés dans des embolies pulmonaires, et pouvant se rapprocher de certains des enregistrements dont nous faisons état. En 1940, MARCHAL et BRAILLON ont présenté des observations avec aspect curviligne de ST et inversion de T en D1 et D2.

Dans certains cas, LAUBRY et SOULIE, LAGENDORF et PICK ont noté que les seules modifications dues à l'embolie pulmonaire peuvent se limiter à des décalages de ST en D1 et D2. Ce fait est, du reste, considéré comme rare.

En 1942, WHITE, au cours d'une embolie pulmonaire massive enregistre un tracé avec une onde Q profonde en D3, une onde monophasique dans la même dérivation, et un décalage inférieur de ST en D1 et D2.

En 1949, A. LEVY et R. WAITZ, rapportent un cas avec décalage inférieur de ST et T négatif en D1, D2 et D3.

L'autopsie devait montrer qu'il y avait ni infarcissement, ni apoplexie sérosanguine.

Pour la plupart des auteurs, ces images paraissent être le témoin d'une défaillance du coeur droit.

Pour SCHERF et SCHONNBRUNNER, s'appuyant sur une expérimentation de FRIEDBERG et HORN, ces modifications seraient dues à l'existence d'un réflexe pneumo-coronarien, à effet coronaro-constricteur apparaissant après une embolie pulmonaire, qui aurait la propriété de produire un infarctus du myocarde. KROETZ n'a pas confirmé cette hypothèse, ne retrouvant aucune altération myocardique sérieuse. Pour d'autres enfin, les décalages de ST seraient dûs à l'hypertrophie cardiaque. Cette modification n'a été, rappelons-le, retrouvée dans aucune de nos observations.

En conclusion sur ce point, il semble donc que nous nous trouvions, dans le cadre des observations que nous rapportons, en présence d'altérations différentes de celles classiquement attribuées au coeur pulmonaire aigu, et telles qu'on les trouve décrites, par exemple, par BROUSTET, BRICAUD et CABANIEU dans leur ouvrage consacré à ce sujet : aspect S1-Q3; Onde T négative en D2-D3 et précordiales droites.

3º) Ces derniers auteurs font du reste état de modifications très voisines, dans un cas particulier, celui des <u>blocages circulatoires au niveau du coeur droit</u>, que VILLARET et CACHERA tenaient pour responsables de l'ischémie myocardique après injections intra-utérines dans un but abortif, prenant dans ce sens, la suite des

hypothèses de MAGENDIE. En fait, là aussi, on note des tracés assez différents de ceux que nous avons pu observer dans les observations qui nous intéressent :

Aspect S1-Q3.
Décalage inférieur de ST en D1.
Décalage supérieur de ST en D3.
Déplacement de la zone transitionnelle vers la gauche en précordiale.
Sous dénivellement de ST avec T négatif en D2-D3-V1 à V4.

Ces tracés signent une défaillance ventriculaire droite, et rappellent les altérations du coeur pulmonaire aigu.

4º) D'autres mécanismes ont pu être invoqués pour expliquer les modifications électrocardiographiques auxquelles nous nous intéressons.

- L'atteinte cérébro-méningée : la thèse de WIART en 1962, et une publication de BOUVRAIN, HOUDART et WIART en 1963, font état de modifications non spécifiques portant sur la repolarisation : dans deux cas privilégiés : une inversion précoce de T à laquelle fait suite une onde T positive et fusionnée à une onde U d'apparition précoce et d'évolution passagère.

Pour expliquer ces phénomènes, sont invoquées :

- soit une anoxie myocardique passagère par collapsus.
- soit des perturbations métaboliques portant sur le calcium ou le potassium.

soit une théorie neuro-végétative.

De toutes façons, quelle que soit l'hypothèse adoptée, les modifications retrouvées ne portent que sur l'onde T qui peut être négative et suivie d'une onde U, et sur le segment ST qui, tout au plus, est sous dénivellée.

Nous voyons que ces altérations sont bien loin de celle que nous avons pu constater.

5º) Une dernière hypothèse nous reste à envisager ; celle d'une embolie coronarienne.

Elle nous parait la plus satisfaisante pour expliquer chez nos 10 malades, l'apparition de tracés qui rappellent curieusement ceux des coronarites scléro-athéromateuses.

La clinique, même peu éloquente, cadre très bien avec cette éventualité. Les rares dosages d'enzymes sériques que nous possédions sont en sa faveur. Certes l'élévation des transaminases SGOT n'est pas spécifique de l'ischémie myocardique (L. SCEBAT, J. RENAIS, J. LENEGRE). Elle se voit en particulier dans les hépatites, les processus hémolytiques, l'administration de certains médicaments (aspirine noradrénaline, dicoumarol), l'atteinte traumatique ou ischémique des muscles du squelette, l'insuffisance cardiaque droite, l'embolie pulmonaire, les crises tachycardiques, les accidents vasculaires cérébraux (50 % des cas pour WELTI, 43 % pour LIEBERMANN). Mais elle prend toute sa valeur lorsqu'on trouve en même temps une augmentation du taux de créatine Kinase, qui n'est pas entachée des mêmes causes d'erreur et dont on connait la spécificité. (JCL DREYFUS, G. SCHAPIRA, L. SCEBAT, J. RENAIS., J. LENEGRE). Cette notion émise en 1960 a été confirmée par KORNREICH et DENOLIN en 1964. Enfin le seul examen histologique que nous possédions, n'a montré que des plages d'homogénéisation diffuses sans lésions vasculaires.

En conclusion

Devant ces 10 observations de malades ayant procédé à des injections intra-utérines dans un but abortif, il nous parait satisfaisant pour l'esprit de se montrer uniciste et d'invoquer une seule et même étiologie, indubitable en ce qui concerne les accidents neurologiques, probable pour ce qui est des manifestations cardiologiques évoquant un processus thrombo-embolique coronarien : l'embolie gazeuse.

Pour soutenir cette hypothèse, et schématisant ce que nous venons de dire plus haut, nous nous appuyons sur le fait que les modifications électrocardiographiques observées l'ont été seulement chez des sujets présentant des troubles neurologiques depuis longtemps considérés comme dus à l'ischémie cérébrale par embolie gazeuse. Cette conclusion est du reste conforme aux résultats des contrôles électriques systématiques effectués dans cet esprit par DIGONNET, ALHOMME, LE GOFF et ROY, tant en service de chirurgie à l'hôpital Tenon, qu'à la maternité de l'hôpital St Louis.

Nous nous proposons maintenant de voir comment, sur le plan physiopathologique, peut être étayée cette affirmation.

DONNEES PHYSIOPATHOLOGIQUES

I - Réalité de la pénétration d'air dans la cavité utérine.

Elle est une certitude dans quelques observations : ce sont celles où l'injection d'air à été pratiquée volontairement pour obtenir l'abortum (cas de HITCHCORCK rapporté par CAMBON - un des cas de FACQUET), ou bien celles où elle a eu lieu accidentellement, les malades en ayant eu conscience, mais n'y ayant pas attaché d'importance (cas de NELLER cité par CAMBON - deux autres cas de FACQUET).

Dans tous les autres cas, il y a lieu de penser que, bien que n'étant pas signalée par les malades, la pénétration de l'air dans l'utérus a effectivement eu lieu. Dans une expérimentation de 1952, FACQUET, ALHOMME, CORONE, se servant de divers types de poires fréquemment employés lors des manoeuvres abortives, ont montré qu'il était "pratiquement impossible d'expurger l'air des instruments utilisés".

De plus, du fait de la position accroupie, la plus souvent adoptée en raison de sa commodité, et de l'orientation de la poire et de la canule, obliques en haut et en arrière lors de l'injection, il résulte que l'air se trouve, de par sa densité, placé au-dessus du liquide, et donc chassé en premier dans la cavité utérine. On peut enfin, dans quelques observations, incriminer, en plus, la nature des solutions employées, certaines ayant la possibilité de dégager des bulles gazeuses au contact du sang (eau oxygénée, eau de javel).

Il apparaît donc que "en même temps que le liquide, souvent intimement mêlé à de nombreuses bulles d'air (eau savonneuse), une quantité d'air plus ou moins importante est fatalement introduite dans l'organisme".

II - Passage dans la circulation veineuse de retour. Trajet jusqu'au coeur droit.

Une fois l'introduction d'air admise dans la cavité utérine, on conçoit aisément son passage dans la circulation veineuse de retour, à l'encontre des assertions de VIBERT qui ne pensait pas que cela fut possible. L'injection, en effet, a pour première activité, (comme l'ont confirmé les constatations d'autopsies), de créer un décollement placentaire, laissant largement béants les sinus utérins. Ceux-ci par ailleurs, ont pu être blessés par l'instrument ayant servi à pratiquer les manoeuvres. Toujours est-il que l'embol gazeux se trouve en présence de lacs vasculaires dans lesquels il ne pourra qu'avoir tendance à pénétrer, la pression y étant négative, comme l'a démontré BALTHAZARD, qui conclue : "les injections intra-utérines sous pression plus ou moins considérable constituent donc de véritables injections intra-veineuses". Deux voies différentes peuvent alors être suivies par l'air, suivant que le vaisseau embolisé appartient au pédicule veineux supérieur ou inférieur de l'utérus :

1) Pédicule supérieur : l'embol gagne les veines utérines qui vont se jeter dans la veine cave inférieure, directement à droite, ou par l'intermédiaire de la veine rénale à gauche.

2) Pédicule inférieur : les bulles gazeuses suivent les veines de la base du ligament large, aboutissant de chaque côté à la veine hypogastrique correspondante, puis à la veine cave inférieure par l'intermédiaire des veines iliaques primitives droite et gauche. Arrivé dans la veine cave inférieure, l'embol gazeux gagne directement le coeur droit, en suivant naturellement le courant sanguin.

Il est aidé dans toute sa progression par :

1) La position accroupie le plus souvent utilisée qui crée une compression abdominale responsable d'une chasse veineuse accentuant le mouvement de retour vers les cavités cardiaques droites.

2) Les lois physiques de la densité qui permettraient même sa progression à contre-courant, expliquant les accidents neurologiques immédiats, par embolie rétrograde du système veineux cérébral, confirmée par la découverte, lors des autopsies, d'air dans les jugulaires et les veines méningées.

C'est au moment de la pénétration de l'air dans les sinus utérins que certains auteurs placent les phénomènes permettant d'expliquer les embolies retardées.

Plusieurs observations de la littérature font en effet état de manifestations neurologiques après injections intra-utérines, survenues avec un intervalle libre de durée variable :

- cas de GARCIN - Mlle HUGUET - Mme RAULT-DAUBAIL - Obs 1938 : perte de connaissance une demi-heure après l'injection;

- cas de NOLLER : intervalle libre de 10 minutes.

- cas de NEIDHARD : la malade peut descendre de sa table de cuisine sur laquelle a été pratiquée l'injection. Puis malaise, quelques convulsions de la face et des membres, suivies de décès.

- cas de DIGONNET - ALHOMME - LE GOFF et ROY : c'est au moment où la malade a essayé de s'asseoir après la dernière injection qu'elle a brusquement perdu connaissance.

Pour expliquer ces phénomènes, plusieurs théories ont été avancées. Toutes admettent la possibilité d'une rétention d'air intra-utérine soit au niveau des bifurcations des vaisseaux, de façon comparable à ce qui se passe dans

les canalisations d'eau (FINCK) soit dans la cavité utérine elle-même (ZIEMKE). Cette dernière éventualité parait être confirmée par les travaux de WALCHER sur le cadavre : l'injection d'air sous pression n'entraîne expérimentalement ni passage dans les veines utérines, ni issue à l'extérieur à travers le col. Les conditions paraissent donc encore plus favorables à cette rétention gazeuse chez la femme vivante, du fait de la turgescence des tissus.

Quant au déclenchement à retardement de l'embolie gazeuse, il semble se faire sous l'influence des mouvements de la malade, qui agrandiraient les voies de pénétration, (VON NEUREITER) et qui, par la mobilisation des bulles à l'intérieur de la cavité utérine, augmenteraient la probabilité pour celles-ci de se trouver en contact avec des sinus utéro-placentaires béants qui les capteraient, aidés en cela par la pesanteur.

On constate en effet que "c'est souvent quand la malade se redresse ou lorsqu'elle se lève et marche, que l'embolie gazeuse se produit de façon cataclysmique".

III - Etape cardiaque droite.

Nous atteignons là un point critique du cheminement de l'embol gazeux, dont les effets à ce niveau peuvent être largement discutés. Depuis les travaux de MAGENDIE, on a la notion d'un blocage circulatoire fatal dû à l'accumulation d'air dans le coeur droit.

COUTY, en 1875, confirma ces données à propos des embolies gazeuses pulmonaires.

Pour VILLARET et CACHERA, ce bloquage circulatoire dans les cavités droites serait responsable de l'ischémie myocardique et de la chute tensionnelle profonde qui en résulte, constatée cliniquement. Expérimentalement, chez le chien, l'injection intra-veineuse soudaine d'une quantité d'air supérieure à 100 cm3 détermine assez régulièrement la mort de l'animal, à la suite d'une hypertension pulmonaire aigue, qui témoigne d'un blocage pulmonaire (WIGGERS d'après JAMES).

Il est certain que la paroi relativement mince du ventricule droit rend sa distension facile, et que le freinage à l'évacuation du gaz, pouvant aller jusqu'à l'arrêt circulatoire, et dû à la circulation capillaire pulmonaire, la favorise. Le tableau est alors celui d'une asystolie suraigue du ventricule droit qui, à l'autopsie, apparait dilaté par l'air accumulé, permettant le diagnostic médico-légal d'embolie gazeuse.

Mais, comme nous l'avons vu précédemment, une telle éventualité entraine des modifications électrocardiographiques bien spéciales, qui n'ont que des rapports très lointains avec les tracés enregistrés dans les observations qui nous intéressent.

Par ailleurs, et à l'encontre de ce que nous venons de dire, d'autres auteurs ont démontré (VAN ALLEN - HRDINA - CLARK) qu'on peut envoyer impunément une importante quantité d'air dans les veines de la grande circulation chez l'animal et probablement aussi chez l'homme mais qu'il n'en va pas de même, lorsque l'injection gazeuse a lieu dans les veines pulmonaires ou dans les cavités cardiaques gauches, où elle est génératrice d'accidents graves.

Il semble donc bien que le passage de l'air à travers le coeur droit ne soit qu'une étape de sa migration, étape importante, certes, de par ses conséquences hémodynamiques (hypertension de la petite circulation, hypotension de la grande circulation), mais étape seulement, l'aboutissement ultime de l'embolie gazeuse se trouvant plus loin.

Il convient encore d'envisager à ce stade du processus qui nous intéresse, un point particulier. C'est là, en effet, que prennent place les phénomènes permettant d'expliquer <u>les accidents en plusieurs temps</u> observés dans certains cas : dans une des observations de FACQUET, par exemple, il est noté que la malade, ayant perdu connaissance immédiatement après l'injection, et pendant une heure environ, a, par la suite, repris ses esprits, légèrement étourdie mais ne se plaignant de rien, pour retomber bientôt dans un état sub-comateux.

COUTY fournit un support anatomique à ces manifestations. Il a en effet démontré expérimentalement que les bulles d'air se rassemblaient au sommet du ventricule droit, au dessus de l'infundibulum pulmonaire dans un véritable tissu caverneux, formé par l'anastomose d'une multitude de trabécules musculaires. A cet endroit, elles seraient comme piégées, et libérées secondairement dans la circulation, lors des mouvements de la malade (théorie de "l'embolie à bulles successives " de BRAUER).

IV - Passage de la circulation de retour dans la circulation systémique.

Il reste controversé. Des constatations expérimentales et anatomo-cliniques, permettent cependant d'en soutenir l'hypothèse.

I) Données expérimentales

Elles sont relativement anciennes et maintenant classiques : PHOTAKIS le premier, montra comment, en injectant de l'air dans l'utérus d'une lapine gravide, on assistait à l'apparition d'un syndrome neurologique fait de mydriase d'abord, puis de convulsions avec troubles respiratoires, suivies du décès de l'animal en quelques minutes. L'autopsie découvrait de l'air dans les quatre cavités cardiaques, les artères cérébrales, l'aorte et les artères coronaires.

LHERMITTE et CASSAIGNE ont fait des constatations du même ordre en pratiquant une injection d'air dans la veine marginale de l'oreille du lapin : apparition d'accidents très peu différents de ceux observés en clinique humaine, et lors de l'autopsie, présence d'air dans le coeur gauche.

JACQUET, étudiant la "Pathogénie de l'embolie gazeuse au cours des interventions sur la plèvre et le poumon", montra, en 1937, comment, quelques secondes après l'injection d'air dans la veine saphène du chien, on retrouvait des bulles dans les vaisseaux de la corticalité, l'absence de communication intra-cardiaque ayant été vérifiée.

FELDMANN lui, crée un embol gazeux au niveau de la veine iliaque droite d'un lapin. La mort de l'animal survient aussitôt, et l'autopsie découvre, lors de l'ouverture sous l'eau du coeur, les vaisseaux ayant été liés, de l'air dans les ventricules droit et gauche, malgré l'absence de communication entre ces deux cavités. VILLARET et CACHERA, enfin, ont montré, par la technique du hublot qui permet d'observer directement les vaisseaux de la pie-mère, que l'air injecté dans les veines de la grande circulation, peut apparaître dans les artères cérébrales. Sur 32 animaux chez lesquels cette expérience a été tentée (chiens et lapins) ce phénomène a été constaté 11 fois, soit dans 1/3 des cas.

2) Données anatomo-cliniques

Malheureusement peu nombreuses sont les observations où, à la suite d'injections intra-utérines dans un but abortif, suivies du décès de la malade, l'air à pu être retrouvé dans les cavités gauches du coeur où les artères périphériques. A ce propos, rappelons que, à l'autopsie, seule la technique de BRAUER (ouverture sous l'eau des cavités cardiaques) permet d'en déceler la présence.

FELDMANN, en 1910, rapporte trois cas de mort subite après manoeuvres abortives où, à l'autopsie, il a trouvé de l'air dans le coeur gauche et les vaisseaux méningés.

En 1937, DEADMAN publie l'observation d'une femme ayant succombé à des manoeuvres abortives, et chez laquelle fut constatée la présence de bulles d'air dans les coronaires.

Mme RAULT-DAUBAIL, dans sa thèse soutenue à Paris en 1939, fait état :

- d'un cas de MOLLER, datant de 1922, où, à la suite d'un avortement au 7ème mois, suivi de décès, il fut trouvé un ventricule gauche plein d'air le trou de Botal étant parfaitement imperméable.

- d'un cas de MANSFIELD et DUDITS où, chez une femme décédée à la suite d'une insufflation tubaire, l'autopsie devait révéler la présence d'air dans les coronaires et les vaisseaux cérébraux, le foramen ovale étant fermé.

On peut rapprocher de ces observations, deux cas particuliers :

- celui d'embolie gazeuse par pneumopéritoine, faisant l'objet de la thèse de R. PETIT (Paris 1945).

- celui rapporté par LENEGRE et GROSGOGEAT, de DUBOST qui a observé au cours d'une intervention de chirurgie cardiaque, le passage de bulles d'air dans les artères coronaires, sous perfusion par pompe.

D'autres arguments viennent enfin confirmer la possibilité d'un passage coeur droit-circulation systémique.

Ce sont ceux fournis par certaines observations d'embolies, non pas gazeuses, mais solides, nous voulons parler, dans un contexte voisin de celui qui nous préoccupe, des embolies amniotiques.

Dans sa thèse, soutenue à Bordeaux en 1959, J. COURANT rapporte deux observations très instructives que nous résumons ci-dessous :
MALLORY, BLACKBURN, SPARLING, NICKERSON : embolie amniotique.

"Cellules épithéliales kératinisées, mucus, débris amorphes, poils de lunago, dans les petits vaisseaux pulmonaires, les capillaires du coeur, rein, pancréas, cerveau".

MAHON. CARLES. SOUMIREU-MOURAT. CABANIEU. LEROY = mort subite au cours du travail. Embolie amniotique.

"Méconium dans les coronaires".

Puisque des éléments solides, partis de l'utérus, ont pu être retrouvés dans les vaisseaux de la grande circulation, tout donne à penser qu'il existe bien une voie permettant l'artérialisation d'un embol provenant de la circulation veineuse périphérique, et, en particulier, de l'embol gazeux qui nous intéresse.

Ecartons d'emblée le trajet proposé par le neurologue anglais PURDON MARTIN qui a montré, se basant sur les expériences de BATSON, ainsi que le rapporte GARCIN, "La possibilité de la migration d'un fragment de caillot parti des veines du petit bassin qui, à travers les veines vertébrales externes du plexus rachidien, irait jusqu'à la base du crâne vers les sinus". S'il est possible d'admettre qu'un tel parcours puisse être suivi par des bulles d'air qui gagneraient à contre-courant la circulation cérébrale, comme nous l'avons signalé plus haut, il ne permet pas pour autant d'expliquer l'aboutissement de l'embol gazeux, dans les coronaires.

Il y a lieu, par contre, d'accorder beaucoup plus d'attention aux deux autres voies possibles :

1) Persistance du Trou de Botal

Bien que rare (25% des cas d'après LUBARCH) elle représente l'hypothèse la plus séduisante).

Le passage se ferait alors grâce à l'hyperpression dûe à l'accumulation du gaz dans les cavités droites, et au collapsus de la grande circulation, réalisant un shunt droit-gauche avec "embolie paradoxale". Cette situation hémodynamique permettrait même d'envisager une reperméabilisation forcée d'un foramen ovale habituellement fermé, sachant en plus que l'occlusion, même correcte de l'ostium secondum, peut laisser un trajet en chicane sans traduction clinique.

Plusieurs observations de la littérature font état de la persistance du Trou de Botal : cas de NEUBURGER, BOCK, 3 cas de STRASSMAN, une des observations inédites de FACQUET (obs. nº 8).

D'autres auteurs par contre, ont pu constater son intégrité : MOLLER. DEADMAN. MANSFIELD et DUDITS. autre cas de FACQUET (obs. nº 9).

Dans ces cas là, par conséquent, l'air aura du traverser la petite circulation.

2) Embolisation de la circulation pulmonaire

Deux voies sont offertes à l'embol gazeux, tenant compte du fait qu'il existe, selon les termes mêmes de VON HAYEK, une double circulation au niveau des poumons.

A - Franchissement du réseau capillaire pulmonaire classique.

NYSTEN, MAGENDIE, CL. BERNARD, MURON et LABORDE ont constaté expérimentalement le franchissement du réseau capillaire des membres et du cerveau, même sous faible pression.

KLEINSCHMIDT, lui, démontre la possibilité du passage d'un embol gazeux à travers la circulation du poumon isolé du lapin, et constate que la pression doit être élevée proportionnellement à la quantité injectée. CURTILLET conclut à la rareté de l'artérialisation de l'embolie veineuse.

En effet, après expérimentation chez la grenouille, et sur l'oreille du lapin, il détermine qu'il faut une pression de 10 cmHg pour que l'air puisse forcer un capillaire de 30 μ de diamètre.

Ces conditions ne pourraient être réalisées chez l'homme. Cependant, LHERMITTE et CASSAIGNE pensent que le coeur droit, capable d'un effort intense et de courte durée, aurait la possibilité d'assurer l'embolie gazeuse capillaire, à la faveur de l'à-coup hypertensif artériel pulmonaire et de la chute tensionnelle systémique, aidé en cela par la polypnée qui accélère la circulation transpulmonaire.

KLEINSCHMIDT penche également pour cette solution.

SUCHARD FREY (en ce qui concerne surtout la vascularisation périphérique) et CURTILLET, soutiennent, eux, dans le cadre de la pathologie humaine la nécessité, pour assurer l'artérialisation de l'embol gazeux d'anastomoses artério-veineuses de calibre supérieur à celui des capillaires.

B) Anastomoses entre circulation pulmonaire et bronchique

Nous ne nous arrêterons pas sur l'existence d'anastomoses artério-artérielles, car on conçoit mal une embolie rétrograde des artères bronchiques aboutissant au coeur gauche, même à la faveur d'un collapsus systémique.

De même nous passerons sous silence la possibilité d'union entre les domaines capillaires pulmonaires et bronchiques, qui existe au niveau des bronchioles. Leur franchissement pose les mêmes problèmes que celui de la circulation capillaire pulmonaire classique.

L'existence d'anastomoses veino-veineuses est controversée, et présente en fait peu d'intérêt dans le cas qui nous préoccupe.

Seules les anastomoses artério-veineuses entre des artères pulmonaires et le système des voies veineuses des parois bronchiques, apportent une solution valable à la question posée.

Décrites par Von HAYEK en 1940 et Félix MULLER en 1943, elles sont du type des artères d'arrêt. "Ces segments naissent sur de petites collatérales de 0,25 mm, prenant elles-mêmes naissance sur une artère de 1 mm environ, accompagnant une bronche. Elles rejoignent celle-ci par un trajet souvent récurrent. Histologiquement, elles ont la structure des artères d'arrêt, avec fibres lisses longitudinales, sous l'intima. Dans la paroi bronchique.... elles s'anastomosent, par voie latérale, avec les veines formant les riches réseaux pariétaux". Ces réseaux veineux se déversant dans les veines pulmonaires, il existe donc un court-circuit, excluant la circulation pulmonaire classique, et susceptible de faire passer le sang, et par conséquent l'embolie gazeuse, directement de l'artère dans la veine pulmonaire, avec retour aux cavités cardiaques gauches.

Finalement, il ressort de tout ce qui vient d'être dit que, en ce qui concerne l'artérialisation de l'embolie gazeuse, trois cas peuvent se présenter :

1º) Lorsqu'il s'agit d'une embolie de gros volume, le franchissement de la barrière pulmonaire est difficile, voire impossible, parce que nécessitant une pression intra-vasculaire trop élevée.

2º) Les embolies de petit et de moyen volume, elles, peuvent être artérialisées, et sont donc dangereuses.

3º) Quant aux embolies de très petit volume, elles paraissent pouvoir se résorber spontanément.

V - L'embolie gazeuse coronaire

Partant des cavités gauches, l'embol gazeux va devoir s'engager électivement dans les deux ostiums coronariens. Le décubitus dorsal favorisera cette pénétration. Il aura pu être volontairement choisi pour pratiquer l'injection, ou bien faire suite à la chute qui accompagne la perte de connaissance, ou encore être malencontreusement adopté comme position lors du transport et de l'administration des premiers soins. En effet, dans ce cas, l'air va circuler, de par sa densité, plaqué contre la paroi supérieure de l'arc aortique et, sortant du ventricule gauche, rencontrer en premier lieu, les orifices des deux artères coronaires, dans lesquelles il sera entraîné par le courant sanguin. Plus loin, il rencontrera le tronc brachio-céphalique, puis l'artère carotide primitive gauche, pouvant par cette voie, gagner la circulation cérébrale. A ce stade, l'embolie gazeuse coronaire est constituée. Sa nocivité ne fait aucun doute.

1) Données anatomo-cliniques

Mises à part les observations d'embolies gazeuses coronaires au cours des interventions de chirurgie cardiaque, de diagnostic évident, qu'il nous soit permis de rappeler ici quelques cas, où, lors de manifestations cliniques voisines de celles que nous avons relevées dans les 10 observations que nous rapportons, mais dans un contexte différent, cette étiologie a pu être retenue.

Parfois, elle le fut de façon certaine, à l'autopsie :

- POLLAK M. (1933) = Exsufflation de pneumothorax. Mort après collapsus de quelques heures. Air dans les coronaires à l'autopsie.

- FARR (1935) : Pneumothorax. Complications neurologiques. Décès. Nécrose myocardique au stade initial à l'autopsie.

- HALL W.E.B. (1937) : Homme de 24 ans. Réinsufflation de pneumothorax. Douleurs anginoeuses. Coma et mort après 30 minutes. Air dans les coronaires à l'autopsie.

- SCHATTENBERG H.J. (1939) : Homme de 36 ans. Réinsufflation de pneumothorax. Détresse cardio respiratoire et mort en quelques minutes. Air dans les coronaires à l'autopsie.

- BRATKOV B.N. (1939) : Homme de 26 ans. Création de pneumothorax. Arrêt cardio-respiratoire. Réanimation. Syndrome angineux sévère et mort après 21 heures d'évolution. A l'autopsie, infarctus sans lésion des coronaires.

D'autres fois, le diagnostic d'embolie gazeuse coronaire fut porté devant des manifestations cliniques précises, associées à des signes électriques incontestables:

- DURANT T.M. (1935) : Femme de 24 ans. Création de pneumothorax. Convulsions généralisées. Détresse cardio-respiratoire, infarctus à l'ECG.

- BRATKOV et VERDNIKOVA (1939) : Femme jeune. Création de pneumothorax ECG : ischémie myocardique antérieure évoluant vers la régression.

- CAMERON D.R. (1945) : Femme de 24 ans. Création de pneumothorax. Bloc auriculo-ventriculaire complet spontanément réversible, puis ischémie sous épicardique antérieure également transitoire.

- FAIVRE et PETITIER (1965) : Femme de 70 ans. Lavage au pleuro-laveur de Tournant d'une pleurésie purulente. Malaise intense.
ECG : nécrose antéro-septale. Puis crises comitiales généralisées et coma post-critique prolongé. ECG : ischémie sous-épicardique antérieure étendue, régressive.

Mêmes auteurs : lavage de plèvre pour pleurésie enkystée chez un homme de 34 ans. Perte de connaissance brutale. Arrêt cardio-respiratoire. Réanimation ECG : ischémie sous épicardique antéro-latérale. Régression progressive.

2) Données expérimentales

Elles viennent confirmer les données anatomo-cliniques.

De nombreux auteurs se sont attachés à cette question.

- RUKSTINAT et LE COUNT en 1928. RUKSTINAT en 1931, ont montré que l'injection d'air dans les veines pulmonaires, l'auricule gauche, les artères coronaires elles-mêmes provoquaient la mort des animaux par fibrillation ventriculaire.

- Pour VAN ALLEN et HRDINA, l'obstruction coronaire est la cause principale des décès observés, lors d'une embolie gazeuse artérielle expérimentale chez l'animal. KENT et BLADES, puis JAMES sont arrivés aux mêmes conclusions.

- La quantité maximale d'air tolérée lors d'injections dans les veines pulmonaires a été évaluée, chez le chien, à 1 cc. KENT et BLADES ont en effet entrainé avec cette dose la mort de l'animal, 28 fois sur 28 expériences, et constaté une mortalité de 50 % avec 1/2 cc.

- DURANT et coll. enregistrant les modifications électriques lors d'embolies gazeuses coronariennes expérimentales, obtiennent avec une grande fréquence des tracés d'ischémie myocardique antérieure.

Signalons au passage de QYNNE et SZEKELY ont noté des altérations du même type lors d'embolies gazeuses d'origine veineuse périphérique, chez le chat anesthésié.

- DE VERNEJOUL et coll, enfin, ont pratiqué, sous contrôle de la vue, des injections d'air dans l'oreillette gauche. Observant l'embolisation coronaire, ils constatent que "les artères sont d'abord exsangues, emplies d'air, puis colonisées par un chapelet de bulles mélangées au sang que l'on peut suivre jusque dabs les ramifications les plus fines".

Electriquement, ils enregistrent, en même temps, des tracés d'ischémie-lésion, des extrasystoles ventriculaires polymorphes, et souvent une fibrillation ventriculaire terminale.

Le mécanisme responsable de ces graves modifications à fort bien été élucidé par :

- GORET et GILLARD qui ont montré que la pression sanguine était considérablement amortie de proche en proche par la succession de bulles gazeuses, et ceci, en raison de leur compressibilité.

- VILLARET et CACHERA qui ont insisté sur le "freinage exercé par l'adhérence aux parois".

L'importance de ce double phénomène physique a été soulignée plus récemment par GEOGHEGAN et LAM et par JAMES.

Le retentissement circulatoire qui en résulte, entraîne une hypoxie myocardique suivie d'un affaiblissement des contractions cardiaques. Ce dernier phénomène accentue le défaut de perfusion coronarienne aboutissant à une anoxie myocardique complète.

Quant aux conséquences histologiques de l'embolie gazeuse coronaire expérimentale, elles sont décrites de façon identique chez divers auteurs : (DE VER NEJOUL. RUKSTINAT. DURANT et coll. EGUCHI et BOSCHER). Macroscopiquement : Ischémie aigue temporaire du myocarde qui prend une teinte pâle, puis violacée, disparaissant assez rapidement.

Microscopiquement : au bout de 24 heures, plages de nécrose myocardique focale avec infiltration cellulaire polymorphe.

Puis plages de cellules mononucléées au bout de 3 à 6 jours. Dans un cas, il a été observé des aires de nécroses cicatrisées, cinq semaines après l'accident initial.

3) <u>Facteurs de gravité</u>

Sur le plan expérimental, et confirmant les constatations cliniques, il semble qu'il y ait lieu de tenir compte de plusieurs éléments de pronostic.

1º) Volume de l'embolie coronarienne.

Nous en avons dit un mot plus haut au sujet des travaux de VAN ALLEN et HRDINA, de KENT et BLADES, de JAMES.

Pour EGUCHI et BOSCHER, les deux ventricules sont également touchés dans leur fonction par les embolies de grand volume, celles de moyenne importance entrainant par contre un déficit fonctionnel droit bien supérieur au gauche.

2º) Nature du gaz injecté.

DE VERNEJOUL a montré que les modifications de la repolarisation enregistrées lors d'injections de gaz carbonique, étaient peu importantes et très fugaces, à l'encontre de ce qui se passe lors d'embolies aériennes.

Dans ces mêmes cas, le taux de survie est considérablement accru (5 fois pour KUNKLER et KING) et à volume égal, les altérations histologiques sont bien moindres.

Des constatations du même ordre ont été faites par EGUCHI, VAN ALLEN et MOORE, GEOGHEGAN et LAM.

Il semble que ces phénomènes soient liés à la vitesse de diffusion et au coefficient de solubilité du gaz envisagé (30 fois celui de l'air dans le plasma, pour l'anhydride carbonique).

3º) Etendue de l'atteinte coronarienne.

Le risque mortel lui est proportionné (KENT. RUKSTINAT)

4º) Importance de la stase secondaire au spasme artériolaire contemporaine de l'embolie gazeuse (DUFF et CHASE) qui ne fait que prolonger l'ischémie myocardique locale.

5º) Rôle de la position du malade, la station verticale favorisant la progression à contre-courant de l'embol dans la veine cave supérieure, les veines jugulaires et méningées, (WARING et THOMAS-BOHORFOUSH), le décubitus dorsal, lui, favorisant la pénétration dans les coronaires.

INCIDENCES THERAPEUTIQUES

I - Sur le plan cardio-vasculaire

- De tout ce que nous venons de dire, il découle que le geste le plus utile, lorsque sera évoquée la possibilité d'embolie gazeuse après injection intra-utérine dans un but abortif, sera de faire prendre à la malade une position tendant à prévenir la propagation, à la circulation systémique, du processus incriminé : TRENDELENBURG à 30º, en décubitus latéral gauche.

Cette position, libérant l'infundibulum pulmonaire en cas d'accumulation d'air dans les cavités droites, sera conservée pendant plusieurs heures, afin de permettre la résorption progressive de l'embolie, et éviter les accidents en 2 temps.

Il est exceptionnel d'être amené à soustraire l'air intracardiaque par ponction directe, ou sonde de cathéterisme, comme cela a pu être proposé.

- L'inhalation d'oxygène est utile, aidant à lutter contre l'anoxie myocardique, et indispensable, en cas de libération d'azote endogène, pour en hâter la résorption.

- Dans les cas graves, on pourra avoir à faire usage d'un caisson où la malade sera placée sous une hyperpression continue de l'ordre de 3 atmosphères.

- En cas d'arrêt cardiaque, on pourra espérer une reprise d'activité spontanée du coeur, sous massage cardiaque externe, qui aura en plus, l'avantage, au niveau du réseau coronaire, d'aider à l'élimination des bulles gazeuses.

Toutes les techniques actuelles de réanimation devront être mises en oeuvre de façon à assurer des conditions circulatoires aussi satisfaisantes que possible.

L'idéal serait de pouvoir placer ces malades sous appareillage de "monitoring", le grand risque qu'elles courrent étant celui d'une fibrillation ventriculaire, justiciable d'une défibrillation électrique immédiate.

A défaut, il faudra leur assurer une surveillance clinique et électrocardiographique constante, au moins pendant les premières heures.

Par la suite, des tracés répétés seront utiles, pour suivre l'évolution des lésions.

Passée la phase critique au cours de laquelle le traitement médicamenteux est symptomatique (amines pressives contre le collapsus.... Novocaïne ou Barbiturique intra-veineux, contre les réactions neuro-végétatives...).

Les vaso-dilatateurs coronariens trouveront leur place.

L'emploi des anticoagulants est discutable : utile pour éviter des accidents thrombo-emboliques d'origine pelvienne, ils peuvent paraître nuisibles en aggravant un éventuel foyer hémorragique, intra-myocardique.

II - Sur le plan obstétrical

Sauf cas d'urgence en présence de phénomènes hémorragiques abondants, l'attitude sera prudente, suivant avec soins, cliniquement et biologiquement, l'évolution de la grossesse.

L'évacuation éventuelle de la cavité utérine sera différée.

III - On n'omettra pas enfin :

- D'instituer une pénicillinothérapie importante, tout en surveillant la diurèse.
- D'assurer une séroprophylaxie du tétanos, n'ignorant pas les risques encourrus de septicémie à perfringens et d'inoculation plectridienne.

CONCLUSIONS

Nous avons rassemblé 10 observations, dont trois inédites, de femmes ayant pratiqué des injections intra-utérines dans un but abortif.

Chez ces malades est apparue une symptomatologie à double polarité :

- neurologique évidente,
- cardiologique, clinique parfois, mais avant tout électrocardiographique.

La brutalité d'installation du syndrome neurologique, sa diversité d'expression, son évolution le plus souvent régressive, permettent de l'assimiler aux troubles constatés lors des embolies gazeuses cérébrales.

Les altérations électrocardiographiques enregistrées sont tout à fait comparables à celles rencontrées dans les grandes insuffisances coronariennes. Dans certains cas, même, des tracés évidents d'infarctus myocardiques ont pu être relevés.

Un mécanisme d'embolie gazeuse coronarienne a été invoqué pour expliquer ces modifications, tant dans un souci d'unité étiopathogénique, que de vraisemblance clinique et électrocardiographique.

En effet, on peut soupçonner :

- la pénétration de l'air dans la cavité utérine,

- l'embolisation de la circulation veineuse de retour,
- la possibilité d'un passage coeur droit - circulation systémique,
    - .soit par le trou de Botal (resté perméable, ou forcé grâce à la concomittance d'une hyperpression dans les cavités droites et d'un collapsus périphérique).
    - .soit à travers le réseau capillaire pulmonaire, et en particulier par la voie des anastomoses entre artères pulmonaires et veines bronchiques.

Vu, le Président de Thèse:

P. SOULIE

Vu, le Doyen de la Faculté :

G. BROUET

Vu et permis d'imprimer
le Recteur de l'Académie de Paris
J. ROCHE

B I B L I O G R A P H I E

ANDRE A., PLICHET A., MESSIMY T.
Accidents nerveux résolutifs, consécutifs à des manoeuvres abortives par injection intra-utérine.
Bulletin et Mémoires de la Société Médicale des Hôpitaux de Paris 1948, 64, 27, pages 945-949.

AUSSANAIRE M., CASTAIGNE P.
Les manifestations cérébrales au cours des embolies gazeuses
Gazette des Hôpitaux 1934, 107, p. 425-430

AUSSANAIRE M., CASTAIGNE P.
Les embolies gazeuses post-abortives
Journal Med. Fr. 30 p. 11-21 1947

BAILLET J., CHOFFEL CL.
Embolies gazeuses, graisseuses et septiques. Etude clinique et thérapeutique.
Revue du Praticien, Tome VI, nº 28 1er novembre 1956, p. 3117-3122.

BERTRAND I., MAZARS G., GODET-GUILLAIN J.
Retentissement électroencéphalographique des curettages utérins.
Contribution à la connaissance du réflexe utérin.
Presse Médicale nº 26 p. 352 30 Juin 1945

BINET L.
Recherches expérimentales sur les embolies gazeuses.
Bulletin Soc Med. des Hop. Juin 1926 p. 915

BOHORFOUSH J.G.
Air embolism. An alternate concept of its origin in pneumothorax.
Amer. Rev. Tuberc. 1943, 47, p. 263

BOUDIN G., BARBIZET J., LABRAM CL.
Les accidents nerveux précoces des avortements clandestins
Rev. Soc. Fr. de Neurol. Tome 107 1962 p. 23-40.

BOUVRAIN Y., HOUDART R., WIART JP.
Les modifications de l'électrocardiogramme au cours des affections cérébroméningées.
Arch. de Maladie du Coeur 1963, p. 650-664

BRATKOV BN. , VERDNIKOVA P.
Myocardial infarct as a sequence of gazeous embolism in artificial pneumothorax
Prob. Tuberk. 1939 II. p. 81.

BROUSTET P., BRICAUD H., CABANIEU L.
Le coeur pulmonaire chronique.
Baillière Editeur 1 Tome.

CAMBON CE.
Contribution à l'étude d'anomalies électrocardiographiques observées à la suite d'embolies gazeuses d'origine utérine.
Thèse BORDEAUX 1955.

CAMERON DR.
Transient heart block and coronary occlusion in pleural shock.
Brit. Heart J. 1945, 7, p. 104

CHASE WH.
Anatomical and experimental observations on air embolism
Surg. Gynec. Obst. 1934 59, p. 569

CHAVANY JA., HAGENMULLER D.
Les accidents nerveux apoplectifomes des manoeuvres abortives et leurs séquelles éventuelles.
Semaine des Hopitaux de Paris 30 Mars 1953 p. 1050-1053.

COURANT J.
Contribution à l'étude clinique de l'embolie amniotique
Thèse Bordeaux 1959.

COUTY
Etude expérimentale sur l'action de l'air dans les veines et les gaz intra-vasculaires.
Thèse Paris 1875.

CURTILLET F.
L'embolie gazeuse expérimentale, perméabilité capillaire.
Journal de Phys. et de Path. Gén. Juin 1939.

DEADMAN WJ.
Fatal Air Embolism. Case Report.
Canadian Med. Ass. Journal 1937 37 p. 157-161.

DELERUE P.F.L.
L'embolie gazeuse de l'avortement provoqué.
Thèse Paris 1950.

DIGONNET L., ALHOMME P., LE GOFF J., ROY J.
Nouveau cas d'embolie gazeuse coronarienne au cours d'une tentative d'avortement par injection intra-utérine.
Bull. Fed. Soc. Gyn. Obst. Franc. 1951, 3 p. 749-752.

DREYFUS J. CL., SCHAPIRA G., SCEBAT L., RENAIS J., LENEGRE J.
Les enzymes sériques dans le diagnostic des lésions myocardiques d'origine coronarienne. II. La créatine Kinase.
Archives des Maladies du coeur. Revue de l'athérosclérose. 1960. nº 2 p. 186-192.

DUFF F., GREENFIELD ADM., WHELAN RF.
Observations on the mecanism of the vaso dilatation following arterial gaz embolism.
Clin. Sci. 1964. 13. p. 364.

DURANT TM.
The occurence of coronary air metabolism in artificial pneumothorax.
Ann. Int. Med. 1935 8. p. 1625

DURANT TM., LONG J., OPPENHEIMER MJ.
Pulmonary (venous) air metabolism.
Am. Heart J. 1947, 33. p. 269

DURANT TM, OPPEHEIMER MJ., WEBSTER MR., LONG J.
Arterial air embolism
Am Heart J. 1949, 38, p. 481-500.

EGUCHI S., BOSHER LHJR
Myocardial dysfunction resulting fron coronary air embolism.
Surgery 1962 51. p. 103

FACQUET J., ALHOMME P., CORONE P.
L'embolie gazeuse coronarienne, complication des injections intra-utérines pratiquées dans un but abortif.
Arch. des Maladies du coeur. 1951 44. p. 137-145

FACQUET J., ALHOMME P., CORONE P.
Avortements provoqués et anomalie électrocardiographiques. Rôle probable de l'embolie gazeuse coronarienne.
Clinica Higiene et Hidrologia Lisbonne. Février 1953

FAIVRE G., PETITIER H.
L'embolie gazeuse coronaire médicale.
Actualités cardiologiques et angéiologiques internationales. 1965. 3 p. 157-163.

FARR d'après BRATKOV et VERDNIKOVA.

CAQUIERE A., SCHENCK P.
Embolie gazeuse coronarienne post-abortum.
Arch. des maladies du coeur. 1965, 12, p. 1830

GARCIN R., HUGUET S., RAULT-DAUBAIL M.
Hémiplégies post-abortum par embolies gazeuses.
Paris Med. 2 - 233. 240, 1934

GEOGHEGAN T., LAM CR.
The mechanism of death from intra-cardiac air and its reversibility.
Ann. Swig. 1953 138 p. 351

GORET P. - GILLARD A.
Recherches expérimentales sur les embolies gazeuses.
J. Physiol. et Pathol. Gen. 1934 32. p. 792

GROSS, SILVERMAN - MASTER, LEITER
American Heart Journal 1950. 39. p. 125-130

HALL WEB.
Left heart arterial air embolism : report of case following pneumothorax.
J.A.M.A. 1937, 109 p. 125

JACQUET
Pathogénie de l'embolie gazeuse au cours des interventions sur la plèvre et le poumon.
Thèse Paris 1937.

JAMES TN.
Air embolism
Am. Heart J. 1953 46. p. 215

KENT EM., BLADES B.
Experimental observations upon certain intracranial complications of particular interest to the thoracic surgeon.
J. Thorac. Surg. 1942 11. p. 434

KORNREICH F., DENOLIN H.
La créatine phospho-kinase dans le diagnostic de l'infarctus du myocarde.
Acta Cardiologica 19, p. 171. 1964

KUNKLER A., KING H.
Comparaison of air, oxygen and carbon dioxide embolization
Ann. Surgeon 1959. 149. p. 95.

LAUBRY CH., SOULIE P.
Maladies des coronaires
2ème Edition Paris I950. MASSON.

LENEGRE J., GROSGOGEAT Y.
Deux cas de bloc auriculo-ventriculaire complet postopératoire : rôle plausible de l'embolie coronarienne gazeuse.
Archives des maladies du coeur. Nº 6 I965 p. 824-844.

LEVY A., WAITZ R.
Embolie pulmonaire : Modifications électrocardiographiques.
Archives des maladies du coeur. Nov. I949 42. nº 11 p. II25-II29.

LHERMITTE J., CASSAIGNE M.
Les manifestations cérébrales des embolies gazeuses. Clinique. Anatomie pathologique. Expérimentation.
Gazette des Hop. de Paris. I934, I07, p. 425.

LIEBERMANN J., LASKY, DULKIN, LOBSTEIN
SGOT activity in conditions associated with myocardial infarction : cerebrovascular accidents and congestive heart failure.
Ann. Int. Med. Mars I957, p. 487-505.

MAHON, CARLES, SOUMIREU-MOURAT, CABANIEU, LEROY.
Mort subite au cours du travail. Embolie amniotique.
Soc. Nat. Gyn. et Obst. de France. Bordeaux 16 Avril I958 Gyn. et Obst. I959. 58. p. 377

MALLORY, BLACKBURN, SPARLING, NICKERSON
New england Journal of Med I9 Oct. I950 243 nº I6 p. 583-587

MAROT P.
Les embolies gazeuses d'origine utérine.
Thèse Toulouse I94I

MONDOR
Les avortements mortels
I vol 2ème Edition I950

MORAGUI, BANELL, SCHRADER
Coronary embolism
Circulation 2 p. 434

MULLER F.
J. Med. de Lyon 25. I944

PESTEL M.
Accidents neurologiques des avortements criminels
Presse Médicale I962, 70. nº 32. p. I57I-I574

PETIT R.
Embolie gazeuse par pneumopéritoine
Thèse Paris 1945

POLICARD A., GAZY P.
Les bronches. Structures et mécanismes à l'état normal et pathologique
1 volume. 1945

RAULT - DAUBAIL Mme
Des hémiplégies post-abortum par embolie gazeuse.
Thèse Paris 1939.

RAVINA A., PESTEL M.
Les accidents neurologiques dans les avortements criminels
Presse Médicale 1952 60. p. 1348-1350.

RUKSTINAT GJ.
Experimental air embolism of coronary arteries
J. Amer. Med. Ass. 1931 36 p. 26

RUKSTINAT GJ. LECOUNT ER.
Air in the coronary arteries
J. Amer. Med. Ass. 1928 91. p. 1776

SCEBAT L., RENAIS J., LENEGRE J.
Les enzymes sériques dans le diagnostic des lésions myocardiques d'origine coronarienne. La transaminase glutamino-oxalacétique.
Archives des maladies du coeur et des vaisseaux. Revue de l'athérosclérose. 1960. Nº 2 p. 179-186

VAN ALLEN CM. HRDINA LS., CLARK J.
Air embolism from the pulmonary vein.
Arch. Surg. 1929, 19 p. 567.

VERNEJOUL R. de, HENRY E., COURBIER R., MONTIES P.
L'embolie gazeuse coronaire au cours de l'ouverture du coeur gauche.
Etude expérimentale d'une technique de prévention.
Presse Médicale 1958, 66 p. 1825

VILLARET M., CACHERA R.
L'embolie gazeuse. Données pathogéniques et expérimentales.
Bull. Mem. Soc. Med. Hop. Paris 1938 54 p. 1093.

VON HAYEK H.
Anat. Ang. 1940 89 p. 216

VON NEUREITER
Handworterbuch der Gerichtlichen Medizin.

WARRING FGJ., THOMAS RMY.
Spontaneous air embolism observed in a case of pneumoperitoneum
Amer. Rev. Tuberc. 1940, 42. p. 682

WELTI J.J. NIVET M., ALHOMME P., COLVEZ P., SAMSON M.
Transaminase glutamique oxalo-acétique et infarctus du myocarde
Arch. des maladies du coeur nº 8 Aout 1958 p. 747

WIART J.P.
Les anomalies de l'électrocardiogramme dans les accidents vasculaires cérébro-méningés.
Thèse Paris 1962.

WYNNE N.A., SZEKELY P.
The electrocardiogram in experimental venous air metabolism.
Acta cardiologica 11. 1956 p. 338-350.

agemp
EDITIONS
40 R. Pascal
PARIS 13e
TELEPHONE
535:18—93
535:18—62